ANNALES
D'ANATOMIE PATHOLOGIQUE
ET D'ANATOMIE NORMALE
MÉDICO-CHIRURGICALE

TROISIÈME ANNÉE — *N° 4* — *AVRIL 1926*

MÉMOIRES ORIGINAUX

LE ROLE DU TUBERCULE MÉDIAN DANS LA CONSTITUTION DE LA FACE

(Etude sur le bec-de-lièvre)

par

Victor VEAU

Chirurgien de l'hôpital des Enfants-Assistés

Vers la troisième semaine de la vie intra-utérine, le bourgeon nasal interne médian se soude à la masse commune du bourgeon nasal externe et maxillaire supérieur : l'orifice narinaire est délimité, la lèvre supérieure est ébauchée. Naturellement, toute cette région va subir des transformations ; elles sont considérables : *c'est une véritable dislocation par pénétration réciproque des éléments anatomiques.*

Dans la face définitive du fœtus de l'enfant, qu'est-ce qui relève du tubercule médian ? Est-il possible de reconnaître une origine axiale (tubercule médian) ou excentrique (bourgeon maxillaire) aux éléments qui constituent le centre de la face ? C'est une question aussi vieille que l'embryologie.

Le bec-de-lièvre a été le point de départ de ce travail. Je suis parti de la malformation, dont je connais près de 500 exemples. J'ai eu entre les mains plus de soixante pièces anatomiques ; j'ai coupé en série trois fœtus mal formés. Je cherchais pourquoi l'intervention aboutit toujours

aux mêmes imperfections, quelle que soit la diversité des méthodes et des opérateurs. Il est rationnel de penser que cette insuffisance des résultats tient à ce que nous ne savons pas disposer les plans selon leur ordonnance naturelle, car, en autoplastie, la meilleure méthode sera toujours celle qui se rapprochera le plus de la nature. Mais pour ordonner ces plans, pour corriger l'erreur de construction, il faut d'abord connaître la disposition normale. J'ai été arrêté par mon ignorance sur le sort définitif des bourgeons qui ont évolué normalement.

Ce travail, tout théorique qu'il paraisse, doit donc nous aider à comprendre les transformations qui aboutissent au bec-de-lièvre, mais surtout il doit nous servir à chercher des directives pour une méthode chirurgicale mieux adaptée à la lésion (fig. 34).

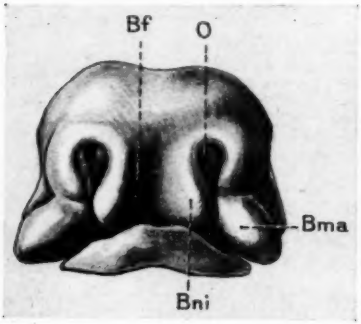

FIG. 1. — Embryon humain d'après Peter. — Constitution de l'orifice nasal vers la troisième semaine, au moment de la fusion des bourgeons, pour montrer l'importance du tubercule médian.

Bf, bourgeon frontal ;
Bni, bourgeon nasal interne ;
Bma, bourgeon maxillaire ;
O, gouttière olfactive.

Je ne fais pas œuvre d'embryologiste, je n'en ai pas l'éducation. D'ailleurs ce qui m'occupe, ce n'est pas la manière dont les bourgeons se rapprochent, s'accolent et se fusionnent ; ce que je cherche à comprendre, c'est comment les éléments des bourgeons fusionnés se développent, se transforment et s'organisent pour former la face définitive.

Les idées ne me sont venues qu'en observant les faits pathologiques ; je n'ai étudié le fœtus normal que pour y trouver des termes de comparaison, points de départ d'hypothèses sur le mécanisme du développement. Les opinions que j'émets sur l'évolution normale ne sont que des hypothèses, car nous ne pouvons pas cinématographier l'embryon dont les organes se transforment. Du moins ce sont des hypothèses qui ont pour point de départ des faits tératologiques nombreux et minutieusement étudiés. Je les voudrais fructueuses, car je les propose en chirurgien préoccupé de l'acte opératoire. Si les conclusions auxquelles j'aboutis sont vérifiées par les conséquences qu'on en tire, on y verra une preuve de l'exactitude des prémices posés dans ce travail.

Je ne demanderai rien à l'anatomie comparée, parce que la face du chien, du cheval, de la taupe est trop différente de la face de l'homme. Ce fut l'erreur d'Albrecht et de ceux qui l'ont suivi de vouloir généraliser les faits qu'ils avaient observés dans la série animale. Pendant plus d'un demi-siècle, cette orientation a obscurci la question et empêché peut-être les

savants de s'adonner à des études plus fructueuses. Du moins, elle a suscité des travaux très remarquables : peu de régions sont connues avec autant de précision.

Nous allons voir que le tubercule médian (bourgeon nasal interne) qui occupait à la face une place prépondérante à l'époque de la soudure fig. 1) voit son importance diminuée de plus en plus par le développement, l'envahissement du bourgeon maxillaire supérieur ; il était presque tout à la fin du premier mois, il est très réduit bien avant la naissance ; et quand il est abandonné à lui-même, il tend à disparaître.

Dans cette région complexe qu'est le massif facial, pour avoir une idée suffisante du sort des bourgeons, nous devons étudier séparément les différents éléments qui entrent dans sa constitution :

1° La peau ; 2° les muscles ; 3° le squelette ; 4° le plancher des fosses nasales ; 5° la voûte palatine ; 6° les vaisseaux et les nerfs du tubercule médian.

I

La peau

Le bourgeon nasal interne (axe de la lèvre supérieure) a un revêtement cutané. Quelle est son importance dans la constitution de la face définitive ? La tératologie seule peut nous répondre. L'embryologie ne nous est d'aucun secours, car, dès la fusion des bourgeons, la lèvre est une entité organique où rien, absolument rien, ne permet d'établir la démarcation entre ce qui appartient aux différents bourgeons. La peau a la même structure, les poils poussent également dans le segment central et dans le segment périphérique (comme les dents).

Le bec-de-lièvre va nous montrer où passe la ligne de démarcation entre les deux zones. Mais, dans cette étude, comme souvent d'ailleurs, ce ne sont pas les cas graves qui sont les plus instructifs : ce sont les formes les plus atténuées, celles où la fente est réduite à un vestige. On les appelle becs-de-lièvre cicatriciels (fig. 2, 3).

Au niveau de l'orifice narinaire, la limite des bourgeons se trouve au milieu du seuil. Jamais la ligne de démarcation n'aboutit à la cloison. *La peau du tubercule médian empiète toujours sur le bord inférieur de l'orifice.*

Dans la lèvre, la ligne descend verticale ; elle laisse toujours en dedans la saillie que les artistes appellent la columelle.

Au niveau de la muqueuse, je ne suis pas fixé. Je me demande — mais c'est une impression dont je n'ai pas la preuve — si la muqueuse du bourgeon maxillaire n'empiéterait pas un peu sur la muqueuse du

bourgeon médian (fig. 4). Ceci expliquerait peut-être l'ondulation du bord rouge que les Anglais ont appelé l'arc de Cupidon. Meige vient de préciser au point de vue artistique ce très petit détail anatomique.

Mais il est un fait sur lequel je tiens à beaucoup insister : la peau n'est qu'un revêtement, elle n'a pas d'individualité propre. Les téguments sont conséquence de la forme et ne la créent pas ; ils ne font que recouvrir une région profonde par où lui viennent vaisseaux et nerfs.

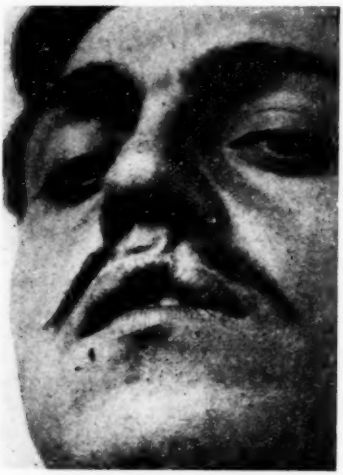

Fig. 2. — Bec-de-lièvre cicatriciel. Forme la plus atténuée du bec-de-lièvre ; la fente est réduite à une ligne. Les muscles sont intacts.
Fig. 3. — Bec-de-lièvre unilatéral total à droite avec cicatrice simple du côté gauche.

La peau est fonction du muscle sous-jacent (nous verrons tout à l'heure comment se développe ce muscle). Il résulte de ce fait que la peau du tubercule médian est sujette à de très grandes variations. Les figures 6 et 7 montrent des exemples de cette atrophie, ou plutôt de ce non-développement. Ce sont des cas tératologiques qui ne rentrent pas dans le cadre de ce travail.

En réalité, le développement des formes extérieures de la lèvre supérieure est beaucoup plus complexe que ne nous l'enseigne le bec-de-lièvre. C'est une question dont les embryologistes ne se sont pas beaucoup préoccupés (ceux que j'ai interwievés n'ont pas pu me répondre). Elle mériterait d'être reprise.

Quand les bourgeons se fusionnent, la lèvre a la forme indiquée fig. 1 et 5. Cette encoche médiane est la disposition définitive constante d'un grand nombre de mammifères. En embryologie, on appelle processus globulaire les deux saillies latérales du tubercule médian. Il est un fait que je ne m'explique pas : c'est que jamais le bec-de-lièvre ordinaire ne reproduit cette encoche médiane (1).

Au cours du troisième mois, la lèvre va se transformer pour acquérir sa forme définitive (fig. 5). Il serait rationnel de croire que cette forme est acquise par la distension du bourgeon médian et tout naturellement on pense que la force qui distend le tubercule est le muscle sous-jacent. Celui-ci, en se développant,

FIG. 4. — Trace hypothétique de la ligne de démarcation au niveau du rebord muqueux (la face a été dessinée d'après un fœtus de six mois). La partie noire marque le territoire du bourgeon nasal interne, la ligne verticale a voulu représenter la cicatrice médiane.

FIG. 5. — Embryon humain après la fusion des bourgeons, septième semaine. (RETZIUS.)

souffle et enfle le sac tégumentaire qu'est le bourgeon médian, comme une chambre à air qu'on gonfle.

Mais, en embryologie, la disparition d'un pli par distension est un processus exceptionnel : la nature accole et fusionne les parois d'un pli, elle ne les distend pas.

Faut-il admettre que les processus globulaires refoulés latéralement se soudent entre eux sur la ligne médiane ? Ce n'est pas moi qui peut répondre. Mais, si cela était, on pourrait peut-être invoquer à l'appui de cette opinion le raphé cutané qu'on voit souvent sur la ligne médiane (fig. 4).

Ce processus de coalescence appartiendrait en propre au tubercule médian ; il ne serait pas le fait du développement des bourgeons maxillaires qui, latéraux, refouleraient les processus globulaires, car j'ai souvent observé le raphé dans le bec-de-lièvre où l'action du bourgeon est supprimée par la fente ; je l'ai même observé dans le bec-de-lièvre bilatéral.

(1) La forme de la lèvre embryonnaire s'observe dans le bec-de-lièvre médian. J'en ai vu cinq cas, parmi lesquels il y avait deux fois de l'hydrocéphalie, une autre fois une encéphalocèle palatine. Le bec-de-lièvre médian m'a semblé plus fréquent en Hollande.

C'est une question qui devrait être reprise à la lumière des faits pathologiques, et il faudrait étudier pourquoi le bourrelet muqueux est indépendant du raphé cutané.

Ces faits, très intéressants, sortent du cadre de cette étude ; peu nous importe comment se développe le tubercule médian en lui-même, nous nous demandons simplement ici : qu'est-ce qui appartient au bourgeon frontal dans la face définitive ?

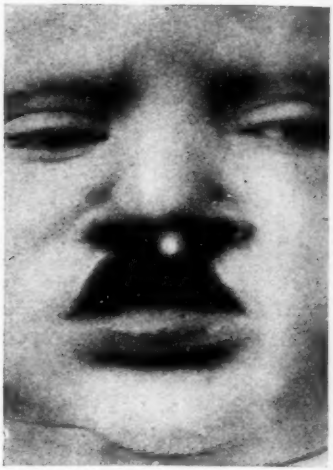

Fig. 6. — Bec-de-lièvre bilatéral simple asymétrique. La fente est accentuée à gauche, elle est très réduite à droite, mais elle a été suffisante pour empêcher le développement des muscles ; il s'en suit une atrophie ou plutôt un arrêt dans le développement de la peau du tubercule.

Fig. 7. — Bec-de-lièvre bilatéral total. Arrêt du développement du tubercule médian ; la peau est réduite à une surface de la dimension d'un grain de blé.

II

Les muscles

Tous les muscles de la lèvre proviennent du bourgeon maxillaire. Ici nous sommes très affirmatif, et c'est un point de détail sur lequel l'attention n'a pas été attirée.

J'avais été frappé du fait chirurgical suivant : dans le bec-de-lièvre bilatéral, quand j'avais opéré d'une façon convenable, quand j'avais fait une lèvre suffisante pour la forme, le résultat esthétique était médio-

cre, parce que la lèvre était en bois, inerte, disgracieuse dans les jeux de la physionomie ; j'ai vu que le segment médian était privé de toute contraction. J'ai fait couper trois de ces tubercules : l'absence de fibres musculaires était manifeste (fig. 8).

Théoriquement, cette stérilité fonctionnelle du bourgeon médian était à prévoir, puisque les muscles se forment aux dépens des myotomes primitifs (ou de ce qui les remplace au niveau des sommites occipitaux)

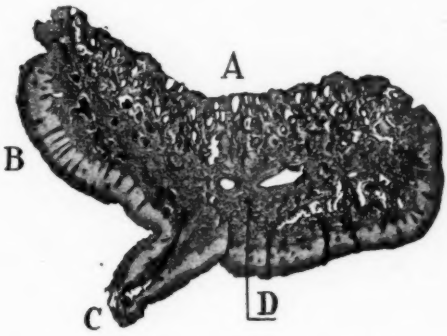

FIG. 8. — Coupe du tubercule médian d'un bec-de-lièvre bilatéral total ; fœtus de sept mois. Pour montrer l'absence des muscles : *A*, zone cutanée avec ses poils. — *B*, zone muqueuse. — *C*, Frein médian de la lèvre supérieure. — *D*, masse centrale formée par du tissu conjonctif dense où on voit des veines, des artères et des nerfs : ces éléments sont étudiés en détail page 345.

situés en arrière, de chaque côté de la notocorde. Ces muscles poussent comme une coulée de lave dans les bourgeons maxillaires supérieurs, qu'ils envahissent rapidement après la fusion des bourgeons. Cette musculari-sation de la lèvre supérieure est cependant tardive par rapport au développement des muscles de la langue. Ceux-ci sont déjà différenciés quand les lèvres sont encore vierges en apparence de tout élément contractile.

Pour qu'il y ait des muscles d'origine axiale dans la lèvre supérieure, pour que le tubercule médian concoure à former les muscles labiaux, il faudrait théoriquement l'une des deux conditions suivantes :

a) Que les myotomes poussent dans le bourgeon frontal, par son pédicule axial vomérien, soit par les myotomes pharyngés qui donnent le constricteur et le péristaphylin interne, soit les myotomes faciaux qui donnent les muscles de la face et le péristaphylin externe.

b) Que les muscles se forment sur place par myomisation du tissu sous-cutané. Van Vijhe a bien décrit un platisma, origine des muscles peauciers

du cou des mammifères. Les travaux du savant hollandais dépassent ma compétence. Futamura a repris en 1906 la théorie du platisma. Ses mémoires très importants ne semblent pas avoir eu les faveurs des embryologistes. Ils ne sont même pas cités dans les traités classiques. Ce que j'ai vu dans le bec-de-lièvre semble ne pas cadrer avec cette conception.

L'*innervation* des muscles de la lèvre est un puissant argument en faveur de ce que j'avance. Le facial est le nerf des lèvres, on n'a jamais émis de doute à ce sujet. La septième paire est le nerf moteur du bourgeon maxillaire supérieur. Si le tubercule médian avait une part dans la constitution des

FIG. 9. — Territoire des bourgeons maxillaires dans la constitution des muscles de la lèvre supérieure : le tubercule médian n'y prend aucune part.

muscles de la lèvre, il faudrait qu'un nerf moteur (soit le V racine motrice, soit le VII) envoie un filet qui suivrait la cloison et assurerait la motilité du territoire de son bourgeon. Pareille opinion n'a jamais été émise, même à titre d'hypothèse.

Comment se fait l'envahissement musculaire dans la lèvre supérieure constituée, mais non encore différenciée ? C'est une évolution très facile à constater qui a été vue certainement par tous ceux qui ont regardé des coupes d'embryons.

Dès que la lèvre est formée, elle est envahie par une armée de nerfs. On sait combien les nerfs sont développés chez les embryons. Il est très facile de voir que ces nerfs sont tous des rameaux du VIIe. Le nerf sous-

orbitaire se développe plus en arrière. Il est un temps (cinquième semaine) où les seuls éléments différenciés dans la lèvre supérieure, près de la ligne médiane, sont les rameaux du facial, du moins pour celui qui ne s'attache qu'à la topographie.

Les muscles viennent après et avec eux les artères.

Tout cela prouve que le bourgeon nasal interne n'a aucun rôle dans la constitution des muscles de la lèvre supérieure.

Une question se posait qui nous importait beaucoup dans l'étude du bec-de-lièvre : quelle barrière la ligne médiane oppose-t-elle à la progression des muscles ? Sur les embryons normaux, la ligne médiane

FIG. 10. — Fœtus de sept mois atteint de bec-de-lièvre unilatéral total. La lèvre supérieure a un développement considérable. (3 fois plus grand que nature.)
C'est ce fœtus qui a été coupé en série et est représenté fig. 10 et 24.
La lèvre n'est nullement atrophiée, elle descend plus bas que le rebord alvéolaire.

n'existe pas pour les muscles : ils la traversent sans aucun relai (fig. 9), ils la dépassent sans aucune difficulté, comme si la force du bourgeon était telle qu'on n'en connaisse pas l'épuisement. Les myotomes des membres poussent du bassin à la plante des pieds. Sur le fœtus bec-de-lièvre, j'ai vu les fibres musculaires arriver jusqu'au tégument de la berge interne de la fente (fig. 11 et 12). Il est facile de constater sur le vivant (bec-de-lièvre) que la contraction de la lèvre s'accompagne d'un plissement de la muqueuse à la partie supéro-interne de la fente.

Mais, d'un autre côté, la solution de continuité a empêché les masses musculaires latérales de s'avancer jusqu'à la ligne médiane. Sur la berge interne de la fente, il n'y a que les fibres musculaires venues du côté opposé. Cette aplasie est donc unilatérale. Le bec-de-lièvre ne crée pas une déficience musculaire régionale, une stérilité de voisinage. Mais, en tant que fente, il empêche les muscles externes de s'étendre dans leurs territoires normaux. Quelquefois même, on a l'impression que la berge externe est exubérante de toutes les fibres qui auraient dû envahir la berge interne s'il n'y avait pas eu solution de continuité (fig. 10). C'est

FIG. 11 et 12. — Coupe du massif facial, bec-de-lièvre représenté à la page précédente. La section est parallèle à la lèvre, mais, en raison de la bascule du tubercule médian, la coupe est oblique par rapport au plan frontal. (Grossissement : 10 D.)

1, Os frontal, côté droit du sujet.
2, Nerf frontal interne, avec l'artère flanquée de trois petits filets nerveux.
3, Unguis.
4, Sac lacrymal.
5, Enorme masse de l'os maxillaire supérieur avec une volumineuse artère à son centre.
6, Apophyse zygomatique de l'os malaire.
7, Muscles zygomatiques qui viennent de l'arcade.
8, Nerf sous-orbitaire épanoui en plus de dix branches étagées sur une ligne presque verticale.
9, Nerf facial, rameau qui va innerver les muscles zygomatiques ; au-dessous est une branche de l'artère faciale.
10, Masse des muscles profonds de la joue, élévateurs de l'aile du nez et de la lèvre supérieure.

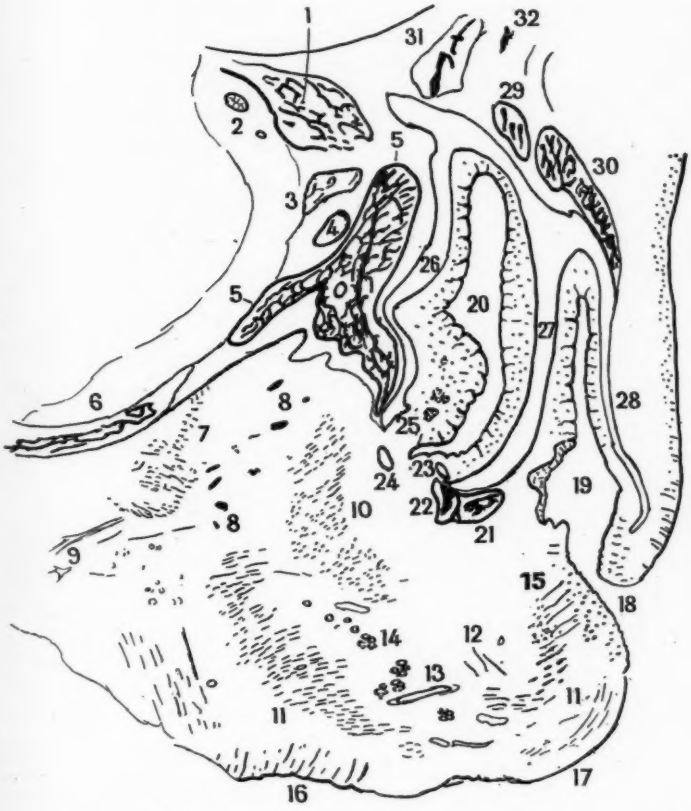

11, Muscle orbiculaire des lèvres qui a été coupé deux fois en raison de sa forme arrondie ; entre les deux coupes est la région profonde de la lèvre. On voit que l'orbiculaire s'insère sur les téguments exactement au niveau de la ligne cutanéo-muqueuse, région si importante pour le chirurgien qui opère un bec-de-lièvre.

12, Rameau du facial qui va à la partie interne de l'orbiculaire.

13, Artère faciale, deux branches.

14, Glandes labiales, qui sont toujours placées sous la face profonde de l'orbiculaire, entre ce muscle et la muqueuse de la face postérieure de la lèvre.

15, *Segment de l'orbiculaire qui s'insère sur les téguments de la lèvre interne de la fente.* — J'ai donné cette figure uniquement pour représenter cette partie. On voit les muscles se perdre dans les téguments sur la berge interne de la fente. Ce qui prouve que les muscles traversent la ligne médiane. Les fibres sont absolument normales et ne présentent aucun degré d'atrophie ou de sclérose. Tous les auteurs qui ont étudié ces faits sont unanimes à ce sujet.

une conception un peu théorique. Elle doit néanmoins nous encourager à intervenir le plus tôt qu'il nous sera possible.

Ces faits anatomiques ont une portée chirurgicale : dans le bec-de-lièvre, la berge externe est la zone fertile ; nous devons chercher à ramener ses muscles devant la fente que nous voulons fermer (fig. 34).

III

Le squelette

Dans quelle proportion les os du tubercule médian prennent-ils part à la constitution du squelette de la face ? C'est une question qui a suscité des travaux innombrables et très remarquables. Elle a donné naissance à des théories variées sur le siège précis de la fente. Elle tient une place prépondérante — et imméritée — dans l'étude du bec-de-lièvre.

Je décrirai d'abord ce que j'ai vu sur mes pièces, puis je passerai rapidement en revue les théories émises par les hommes de science.

FIN DE LA LÉGENDE DES FIGURES 10 ET 11.

16, Zone cutanée de la face externe de la lèvre remarquable par l'abondance des follicules pileux.
17, Zone muqueuse.
18, Zone cutanée au niveau de l'orifice narinaire. La coupe a passé exactement au niveau de la ligne cutanéo-muqueuse. C'est là que s'insèrent les fibres de l'orbiculaire qui ont dépassé la ligne médiane.
19, Narine gauche ; on voit du côté de la cloison cartilagineuse une zone où la peau a pris des caractères très spéciaux : c'est la région qui sécrète le bouchon épithélial qui obture les fosses nasales chez le fœtus.
20, Narine droite, qui n'est pas fendue.
21, Apophyse antérieure de l'intermaxillaire gauche.
22, Apophyse antérieure de l'intermaxillaire droit.
23, Extrémité antérieure du cartilage de Jacobson droit.
24, Cartilage paraseptal externe.
25, Extrême pointe antérieure du cornet inférieur cartilagineux.
26, Capsule cartilagineuse des fosses nasales qui va disparaître quand le maxillaire supérieur augmentera de volume, mais ce n'est pas le cartilage qui s'ossifie, tout le maxillaire supérieur a une origine fibreuse.
27, Cloison cartilagineuse du nez.
28, Cartilage de l'aile du nez.
29, Os propre du nez côté droit.
30, Os propre du nez côté gauche.
31, Apophyse crista-galli.
32, Os frontal côté gauche.

A. — *Ce que nous apprend le bec-de-lièvre sur le rôle du tubercule médian dans la constitution du squelette définitif*

A propos de la peau, nous avons vu que ce n'était pas les formes graves qui étaient instructives, mais nous avons tiré un enseignement des formes frustres : le bec-de-lièvre cicatriciel. Il en est de même pour les os.

L'examen des squelettes atteints de fente totale (fig. 13, 14) ne nous apprend rien, parce que le tubercule médian est tellement bouleversé

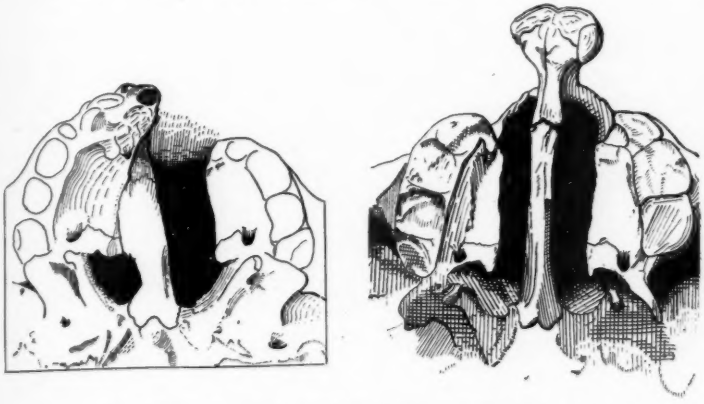

Fig. 13. — Squelette de bec-de-lièvre unilatéral total.
Fig. 14. — Squelette de bec-de-lièvre bilatéral total.
Le squelette du tubercule médian est tellement modifié, qu'on ne peut pas reconnaître l'os intermaxillaire.

qu'il faudrait une étude trop attentive pour y retrouver les ébauches de ses éléments. Ce travail déborde le cadre de cet article : j'espère y revenir un jour.

Il nous faudrait un bec-de-lièvre osseux cicatriciel. Je n'en connais pas de description et je n'en suis pas surpris. Nous observons le bec-de-lièvre cutané cicatriciel sur le vivant ; nous n'avons pas de pièces et nous n'en avons pas besoin : la lésion est objective, la dissection serait superflue.

Mais le squelette ne se voit pas, il nous faudrait des pièces de cicatrices osseuses. Il y en a peut-être dans les stocks d'ostéologie normale. A ma connaissance, ces faits n'ont pas retenu l'attention des anatomistes. Ledouble n'en fait pas mention, bien qu'il ait écrit 141 pages sur les variations du maxillaire supérieur.

Dans les musées d'anatomie pathologique, les pièces existent, mais elles ont passé inaperçues, parce que c'est le côté *sain* d'un bec-de-lièvre unilatéral total qui est quelquefois un bec-de-lièvre cicatriciel. On sait combien sont fréquentes les lésions bilatérales dans le bec-de-lièvre. L'asymétrie est presque la règle. Des deux sujets atteints de bec-de-lièvre cutané cicatriciel représentés figures 2 et 3, le premier aurait donné un squelette qui passerait pour normal et aurait échoué dans le matériel d'ostéologie ; le second donnera un squelette qui aura les honneurs du musée à cause de sa fente totale. Mais par là ce squelette est une pièce relativement banale : tout son intérêt résidera dans la cicatrice osseuse du côté sain si elle existe. J'ai eu la bonne fortune d'en étudier trois (1).

Au point de vue qui nous occupe, j'ai retenu deux faits :

1° Le siège de la cicatrice osseuse ;

2° Le retrait de la branche montante du maxillaire supérieur.

Fig. 15. — Squelette d'un enfant de quatorze mois.
Fig. 16. — Squelette d'un enfant de deux mois.
Bec-de-lièvre osseux cicatriciel droit, avec bec-de-lièvre unilatéral total gauche. Ces deux enfants avaient cliniquement un bec-de-lièvre comparable à celui qui est représenté figure 3.
Pour montrer la limite de l'intermaxillaire sur la face labiale du maxillaire supérieur, l'orifice narinaire est étalé, reporté en dehors, comme s'il manquait du tissu au niveau de la partie externe de l'orifice nasal.

1° Siège de la cicatrice osseuse. — Celle-ci doit être étudiée sur toutes les faces de l'os.

A) *Face externe labiale.* — La table antérieure de l'os maxillaire supérieur est constituée par la coalescence de la face antérieure de l'os intermaxillaire avec la face antéro-externe du vrai maxillaire supérieur (peu nous importe ici le nombre de ses points d'ossification).

(1) L'existence d'une cicatrice cutanée du côté opposé à la fente dans le bec-de-lièvre unilatéral total est une forme anatomique relativement fréquente ; j'en ai observé sur le vivant une dizaine de cas : la division palatine était toujours bilatérale.

Le mécanisme embryologique de cette coalescence est absolument comparable à celui que nous avons vu pour les parties molles : la fusion entre les éléments embryonnaires est si précoce qu'il est très rare d'observer les points isolés. Dès que la fusion est effectuée, rien, absolument rien, ne permet de distinguer ce qui appartient au bourgeon nasal interne (tubercule médian) ou à la masse commune du nasal externe et du maxillaire supérieur. Nos traités d'ostéologie ne nous apprennent pas, même à titre d'anomalies, qu'il y ait jamais une suture, signature de cette fusion. La tératologie seule peut nous donner des indications.

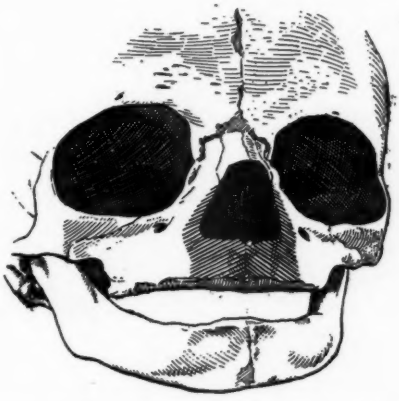

FIG. 17. — Territoire de l'intermaxillaire sur la face labiale du maxillaire. La limite supérieure, au niveau de la branche montante, est discutable.

C'est pour cette face labiale du maxillaire supérieur que les pièces de bec-de-lièvre osseux cicatriciel sont intéressantes à étudier.

Les figures 15 et 16 nous montrent la disposition de cette suture.

La ligne est verticale, comme la cicatrice cutanée, mais elle est sensiblement plus externe. En haut, elle est voisine du pôle externe du seuil osseux, mais le bord externe de l'orifice osseux de la narine est déficient, comme nous le verrons tout à l'heure. En bas, la ligne de cicatrice aboutit au bord distal de l'incisive latérale.

D'après ces faits, j'ai imaginé le schéma fig. 17, qui représenterait le territoire osseux du bourgeon nasal interne. Je crois pouvoir affirmer son exactitude au niveau des dents. Mais, à la partie supérieure, dans la branche montant du maxillaire, la limite que j'indique est bien hypothétique. Je reviendrai sur cette question pages 321, 325, 337.

B) *Face supérieure nasale.* — Les limites du territoire osseux du bour-

geon nasal interne sont encore plus mal connues dans sa face supérieure nasale, parce que pour les étudier il faudrait sacrifier le squelette, disjoindre les maxillaires, enlever le cornet supérieur et regarder le plancher des fosses nasales. C'est une région que nous ne voyons pas souvent.

Il faut distinguer deux parties :

a) En dedans, au niveau du plancher des fosses nasales, la démarcation est très facile à établir ;

b) En dehors, sur la paroi externe, au niveau de la branche montante du maxillaire, je ne sais pas jusqu'où s'étend l'intermaxillaire.

a) En dedans. — On voit toujours chez l'enfant une ligne de suture

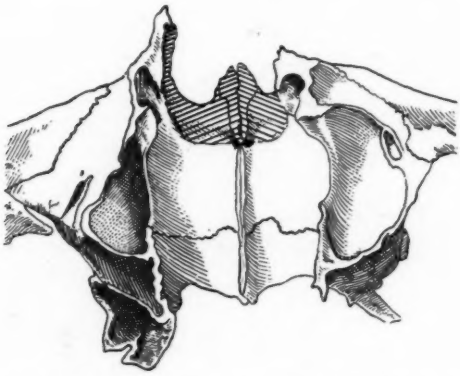

Fig. 18. — Plancher des fosses nasales (squelette d'un enfant de dix ans) pour montrer la face supérieure de l'os intermaxillaire, en noir. Au niveau du plancher, la démarcation est très nette, il y a une suture qui part du trou palatin antérieur. En dehors, au niveau de la branche montante du maxillaire, la limite ne peut être précisée à cet âge avancé.

transversale (fig. 18) qui part du trou palatin antérieur et se dirige en dehors absolument parallèle au plan frontal. Il est bien évident que tout le segment postérieur appartient à la lame palatine du maxillaire ; c'est celui qui est déficient dans les divisions simples (sans bec-de-lièvre) étendues jusqu'au trou palatin antérieur. Cette partie est du domaine du bourgeon maxillaire supérieur. Le segment antérieur est l'os intermaxillaire. C'est un point qui ne soulèvera aucune objection.

La figure 19 représente un maxillaire d'adulte pour montrer comment se comporte la suture au niveau du canal palatin antérieur. On y voit la saillie considérable de l'intermaxillaire. C'est là, je crois, l'os sous-vomérien que Rambeau et Renaut ont décrit chez le fœtus ; il forme

le mur interne du canal palatin dans sa partie supérieure bifurquée (voir p. 333). J'ai vu une pièce d'adulte où cet os sous-vomérien n'était pas soudé à l'intermaxillaire.

b) En dehors, la limite de l'intermaxillaire est imprécise, je ne sais pas jusqu'où il s'étend dans la branche montante du maxillaire.

La suture transversale dont je viens de parler se perd en dehors, sur

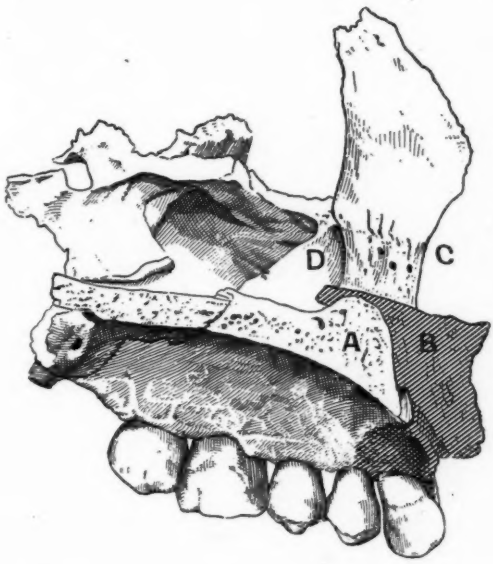

FIG. 19. — Maxillaire supérieur et palatin par leur face interne (squelette d'adulte), pour montrer la limite du territoire osseux entre le segment appartenant à la lame palatine *A* et le segment appartenant à l'os intermaxillaire *B*. Une ligne de suture très nette sépare les deux territoires. Cette ligne arrive dans le canal palatin antérieur et se voit encore dans la gouttière qui lui fait suite ; elle se prolonge dans la voûte palatine (suture incisive), où elle se perd.

B, os intermaxillaire dont la partie postérieure est l'os sous-vomérien soudé à l'intermaxillaire.

C, Rugosités de la face interne de la branche montante sur lesquelles est appuyé le cornet inférieur.

D, Gouttière qui prolonge en bas le canal lacrymal.

la paroi externe des fosses nasales, elle n'atteint pas les rugosités du maxillaire, qui sont la zone d'adhérence du cornet inférieur (fig. 21).

Est-ce que l'os intermaxillaire arrive jusqu'à ce cornet, formant alors

toute la paroi osseuse du méat inférieur dans sa partie antéro-inférieure? C'est probable. Est-ce qu'elle la dépasse ? Je n'en sais rien. Quelqu'un connaît-il avec certitude la limite extrême de cette apophyse externe de l'intermaxillaire ?

Ce point d'infime détail aurait cependant son importance pour ceux qui attachent une valeur aux théories sur le siège précis de la fente du bec-de-lièvre (p. 337). Pour pouvoir affirmer que l'intermaxillaire est divisé par cette fente, il serait bon de connaître d'abord jusqu'ou s'étend cet intermaxillaire.

c) *Face inférieure palatine.* — On apprend en ostéologie qu'il y a

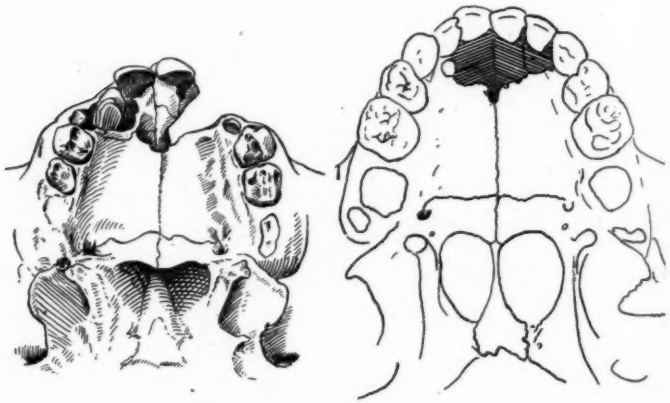

FIG. 20. — Squelette d'un enfant de quatorze mois. — Bec-de-lièvre d'une forme très anormale. Cliniquement, c'était un bilatéral total asymétrique, avec un pont du côté droit. Il n'y avait pas de division palatine. La fente de l'alvéole est complète à gauche, comme dans le bec-de-lièvre unilatéral total sans division palatine. A droite, il y a simplement un élargissement considérable du canal palatin antérieur.

La suture incisive est largement ouverte à gauche. Sur la face postérieure de l'os intermaxillaire, on voit la suture interincisive.

Le vomer n'était pas soudé à la voûte palatine intacte.

FIG. 21. — Voûte palatine, territoire osseux du tubercule médian. Enfant de sept ans.

sur la face inférieure du maxillaire supérieur normal — au moins chez le fœtus et le jeune enfant — une suture incisive étendue du trou palatin antérieur au pôle antérieur mésial de la canine. Sur elle se branche, en avant, la suture interincisive qui aboutit au pôle interne de l'incisive latérale (fig. 14). Ce que j'ai vu sur le bec-de-lièvre me permet d'affirmer que le squelette du tubercule médian ne s'arrête pas à la suture interincisive. C'est la suture incisive qui est la limite entre

le squelette du bourgeon nasal interne et le squelette du bourgeon maxillaire, représenté là par la lame palatine, et cette lame, en se développant vers la ligne médiane, recouvre le squelette de l'os intermaxillaire comme les tuiles d'un toit, suivant un mécanisme dont je préciserai la nature à propos de la muqueuse (p. 339).

2° Retrait de la branche montante du maxillaire supérieur. — La branche montante du maxillaire supérieur, qui forme le bord antéro-externe des choanes, est fortement en retrait par rapport à sa situation normale ; l'orifice nasal se trouve agrandi, reporté en arrière. C'est un fait évident quand on regarde de profil un bec-de-lièvre unilatéral total (fig. 23). C'est un fait constant qui, de tout temps, a retenu l'attention des chirurgiens, car l'étalement de la narine est la grosse préoccupation de l'opérateur. Malgré la diversité des méthodes, nous ne savons pas la corriger. Après bien d'autres, j'ai insisté récemment sur ce point dans la *Revue de Stomatologie*.

A quoi est dû cet écart ? Ce n'est pas une bascule, un pivotement de la berge osseuse externe, comme nous le voyons si marqué pour la berge interne (fig. 15), car la masse rigide du maxillaire, quoi qu'en ait dit Brophy, n'est pas susceptible de se déplacer. La canine supérieure n'est pas reportée en dehors par rapport à la canine inférieure.

Ce qui prouverait encore que ce n'est pas la bascule du maxillaire qui cause le retrait du bord osseux, c'est que dans le bec-de-lièvre unilatéral total sans division palatine (11 % des cas de becs-de-lièvre unilatéraux totaux) le retrait de la branche montante existe aussi marqué, alors que le corps du maxillaire est absolument intact (1). On le retrouve même dans les cas de cicatrice osseuse (fig. 17, 18).

On pourrait croire que la berge externe ne se développe pas parce qu'elle est bridée par les téguments. Il n'en est rien, car si la muqueuse bride l'os au niveau de l'alvéole de la canine, qu'elle n'empêche pas du reste de se développer normalement, elle ne saurait être invoquée pour l'os qui est au-dessus de la dent; à ce niveau, le squelette est libre, rien ne l'étrangle. D'ailleurs, si cette cause pouvait être proposée pour expliquer le retrait dans le bec-de-lièvre total, elle ne saurait l'être dans le bec-de-lièvre osseux cicatriciel, où on trouve la déformation osseuse aussi marquée, alors que la muqueuse normale n'exerce aucune compression.

J'ai cru pendant longtemps que le retrait de la branche maxillaire était dû à la traction exercée par les muscles qui, fendus, auraient cherché et trouvé un point d'insertion sur l'os. J'ai écrit dans cet

(1) Le schéma de la fig. 31 est le décalque d'une photographie de bec-de-lièvre unilatéral total sans division palatine.

esprit la thèse de Zahareanu (1921). C'était une erreur, j'ai reconnu plus tard qu'il n'y avait pas de muscles en avant de l'os.

Les faits ostéologiques se présentent comme s'il y avait *déficience de tissu* au niveau de la berge externe de la fente.

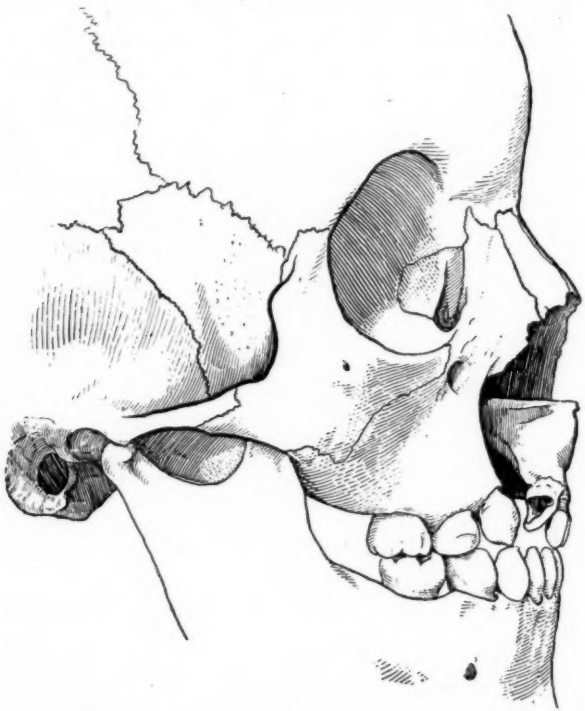

FIG. 22. — Bec-de-lièvre unilatéral total, profil pour montrer le retrait de la branche montante du maxillaire supérieur (enfant de 6 ans).

Ce n'est qu'une hypothèse, car je ne peux pas la prouver mathématiquement. Mais elle permet de comprendre l'aspect anatomique.

Cette hypothèse cadre trop bien avec les recherches modernes pour que je n'aïe pas tendance à m'y rallier.

Les embryologistes avaient tous dit que l'os intermaxillaire concourait à former la branche montante du maxillaire supérieur. (Mall. KŒLLLIKER, KEIBEL). Mais cette notion n'avait pas dépassé les milieux de science pure. Nos classiques d'ostéologie n'en parlent pas. On ne

me l'avait pas enseignée dans ma jeunesse. D'importants travaux tout récents (FELBER, 1917 ; CADENAT, 1924) ont bien précisé ce détail. Ils tendent à prouver que le point osseux de l'intermaxillaire pousse en haut verticalement, formant tout le squelette qui ferme l'orifice nasal antérieur, et même, pour Felber, Inouye, il monterait plus haut, entre l'os propre du nez et le point maxillaire supérieur, pour aboutir au frontal.

Voilà ce que soutiennent actuellement les savants qui ont étudié les embryons ou les jeunes fœtus *normaux*. Qu'est-ce que nous devons en penser d'après les pièces de bec-de-lièvre ?

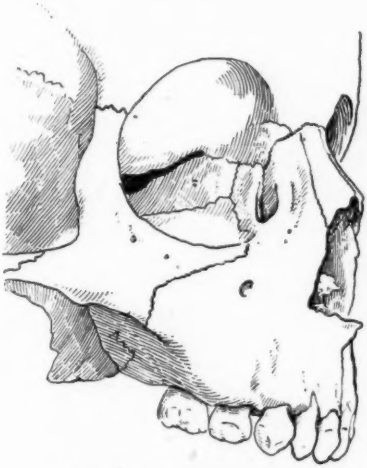

FIG. 23. — Squelette normal (enfant du même âge).

Dans cette apophyse montante de l'intermaxillaire, il y a lieu de distinguer deux segments :

a) Inférieur nasal : au niveau de l'orifice, ou plus exactement au-dessous de l'insertion du cornet inférieur ;

b) Supérieur frontal : au voisinage des os propre du nez.

A) Dans le bec-de-lièvre, tout le segment inférieur de l'apophyse montante de l'intermaxillaire, avoisinant l'orifice nasal, n'existe pas. Le retrait de la branche montante dont j'ai longuement parlé en est la conséquence. La tératologie apporte donc une preuve à l'appui de ce qu'ont vu les embryologistes sur les sujets normaux (fig. 17, 18, 19, 22).

B) Mais elle ne nous montre pas que cet os intermaxillaire monte jusqu'au frontal (fig. 17), car il n'y a pas de modifications importantes dans la suture qui sépare les os propres du nez du maxillaire. Est-ce parce que cette apophyse ne monte pas normalement jusqu'au frontal ? Est-ce parce que la fente du bec-de-lièvre laisse en dehors d'elle un segment de l'intermaxillaire ? Est-ce parce que le maxillaire supérieur supplée sans difficulté à une carence osseuse qui devait être bien minime ? Est-ce parce que le segment du squelette apporté par l'intermaxillaire est logé dans la profondeur (1) ? Je n'en sais rien. (Voir p. 337.)

(1) C'est l'hypothèse que je crois vraisemblable aujourd'hui : l'apophyse montante de l'intermaxillaire serait *recouverte* par les couches stratifiées de tissu compact qui appartiennent en propre à la branche montante du maxillaire.

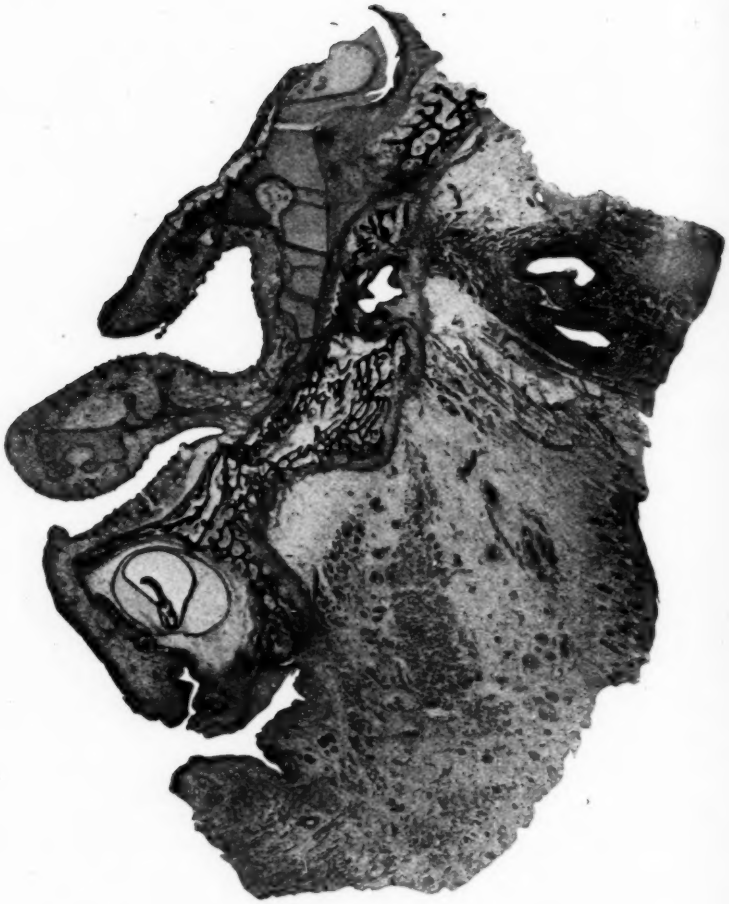

Fig. 24 et 25. — Coupe frontale de la berge externe du bec-de-lièvre unilatéral total, représenté p. 313 (grossi dix fois).

1, Cornet moyen. — 2, Méat moyen ; c'est au niveau du pôle inféro-interne qu'apparaîtra plus tard le sinus maxillaire. — 3, Cornet inférieur cartilagineux qui se continue avec la capsule cartilagineuse du nez. — 4, Méat inférieur. — 5, Lame palatine ; pôle antérieur ; à ce niveau, sur la coupe frontale, la muqueuse change brusquement de caractère : de nasale (cylindrique à cils vibratils), elle devient buccale (pavimenteuse stratifiée). — 6, Voûte palatine ; on y voit de nombreux vaisseaux et nerfs, terminaisons des palatines postérieures, les seuls vaisseaux et nerfs de la voûte palatine ; il n'y a aucune communication vasculaire et nerveuse entre la voûte et les fosses nasales, c'est pourquoi le procédé de Lane (bascule d'un lambeau palatin) repose sur une erreur anatomique. —

7, Ebauche de la canine définitive.— 8, Sillon profond qui sépare la muqueuse de la voûte de la muqueuse du rebord gingival. Toute la muqueuse de la voûte est comme tassée, parce qu'elle n'a pas trouvé les conditions normales de développement ; elle devait s'étendre sur une plus large surface (fig. 34). — 9, Canine ; dans ce cas, il n'y avait pas d'incisive précanine ; on remarquera combien est mince la lame osseuse qui sépare la canine du méat inférieur ; très souvent, chez l'enfant, l'alvéole de la canine est déhiscente au niveau du méat inférieur. — 10, Nerfs sous-orbitaires. — 11, Muscles qui s'attachent à l'arcade zygomatique. — 12, Nerf facial et artères. — 13, Os maxillaire supérieur. — 14, Canal nasal. — 15, Inguis. — 16. Frontal. — 17. Muscles des paupières. — 18. Points lacrymaux. — 19. Fente palpébrale.

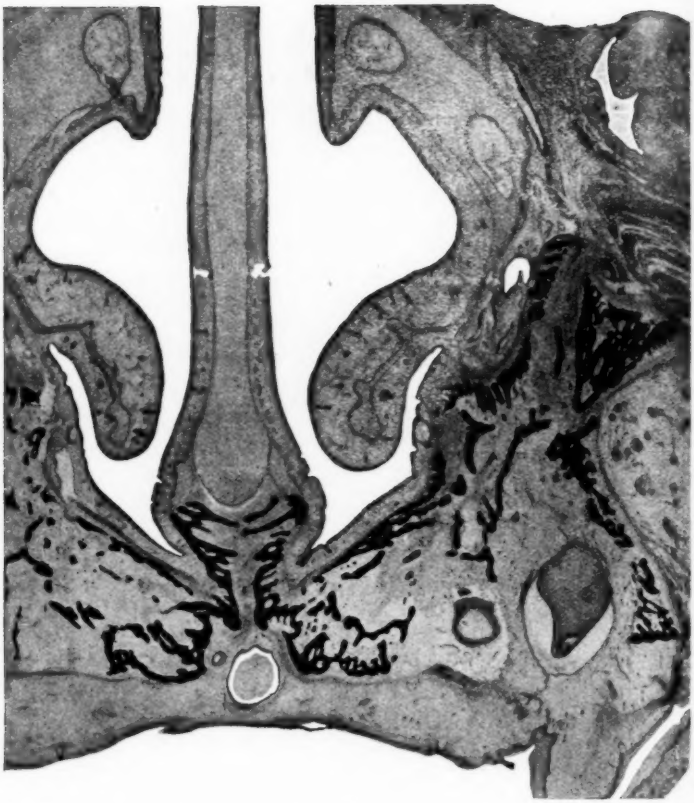

FIG. 26-27. — Coupe frontale de fœtus normal un peu plus jeune que le bec-de-lièvre de la figure précédente.

I, Plancher des fosses nasales ; en comparant cette figure avec la précédente, on a l'impression que ce qui manque dans le bec-de-lièvre c'est tout le plancher des fosses nasales, la portion rectiligne de la muqueuse nasale.

II, *Os intermaxillaire* ; la partie inférieure est le corps de l'intermaxillaire qui constitue la paroi postérieure de l'alvéole de l'incisive médiane. En étudiant les coupes plus postérieures, on voit que l'os arrive au contact du maxillaire supérieur, mais le corps de l'intermaxillaire en reste séparé par une ligne qui répond à la suture incisive.

La partie supérieure est l'apophyse nasale de l'intermaxillaire.

III, Limite supérieure de l'intermaxillaire, qui a déjà commencé à fusionner avec le maxillaire supérieur. C'est le mécanisme intime de cette fusion qu'il faudrait étudier pour connaître exactement quelle est la limite entre les deux territoires. Sur cette coupe, à ce niveau, il semble que l'intermaxillaire ne dépasse pas la partie moyenne de la paroi externe du méat inférieure.

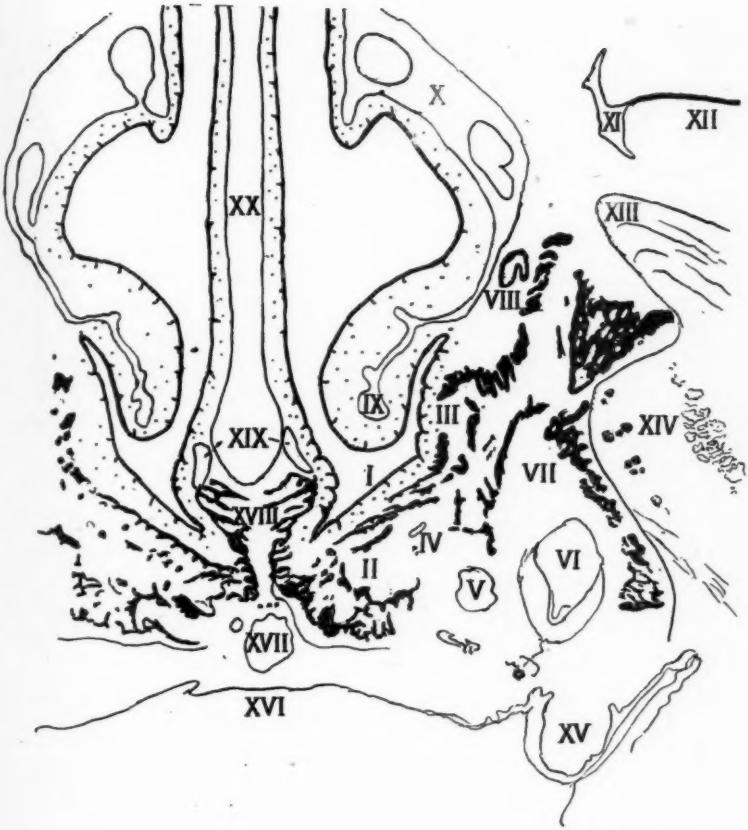

IV, Vaisseaux et nerfs de l'incisive médiane, rameaux des dentaires postérieures.
V, Incisive latérale coupée près de son pôle postérieur. Au-dessous sont les débris paradentaires.
VI, Canine coupée à sa partie moyenne.
VII, Maxillaire supérieur formé de plusieurs parties distinctes en apparence, mais qui appartiennent au même système.
VIII, Canal nasal.
IX, Cartilage du cornet inférieur qui se continue avec la
X, Capsule cartilagineuse du nez qui donnera l'ethmoïde.
XI, Angle interne de l'œil.
XII, Fente palpébrale.
XIII, Insertion de l'orbiculaire des paupières.
XIV, Nerfs sous-orbitaires.
XV, Gencive.
XVI, Voûte palatine.

Ce qu'on observe dans les becs-de-lièvre montre que le territoire osseux du tubercule médian est beaucoup plus considérable que nos idées classiques ne nous le laissaient prévoir. Il forme non seulement tout le plancher de l'orifice osseux antérieur des fosses nasales, mais il remonte en dehors et entre dans la constitution du bord externe de cet orifice.

Nous avons vu quelle est la simplicité de la ligne de démarcation dans le territoire cutané des bourgeons. Nous avons vu l'extension énorme du territoire musculaire du bourgeon maxillaire : le rôle du bourgeon médian est nul. Et nous voyons maintenant que ce bourgeon médian reprend sa revanche dans le territoire osseux, il empiète sur ce qu'on croirait la zone du bourgeon maxillaire. Mais cet empiètement n'est pas parallèle et inverse (de dedans en dehors) à l'empiètement (de dehors en dedans) du bourgeon maxillaire. Le muscle, d'origine externe, forme un *rideau vertical :* la lèvre. L'os d'origine axial forme un *plancher* qui s'étend loin en dehors et en haut : la paroi osseuse de l'orifice nasal.

B. — *Les théories sur le siège de la fente*

Quoique cette question ait une valeur pratique des plus minimes (1), je dois l'examiner, d'abord parce qu'elle touche au fond même de mon sujet, ensuite parce qu'elle tient une place considérable dans la description du bec-de-lièvre. Toute la question est de savoir si l'os inter-

(1) Les Américains, plus réalistes que nous, négligent complètement ce côté de la question, qui tient en Europe une si grande place. Brophy, dans un gros livre (340 pages, 466 figures) paru en 1924, n'en fait même pas mention. Le nom d'Albrecht est cité incidemment à propos du nombre des dents.

FIN DE LA LÉGENDE DES FIGURES 26 ET 27

XVII, Globe épidermique géant, comme on en voit toujours sur la ligne médiane, reliquat de la soudure entre le tubercule médian (bourgeon nasal interne) qui est en haut et les lames palatines (bourgeon maxillaire supérieur) qui ont fusionné au-dessous. Un autre globe épidermique plus petit se voit à côté.

Au-dessus du gros globe épidermique, on voit trois petits points qui sont les nerfs sphéno-palatins internes qui ont passé par le canal palatin antérieur (la coupe passe en avant de ce canal). Ce sont, à ce niveau, les seuls éléments nerveux qui appartienennt en propre au tubercule médian (voir p. 340).

XVIII, *Os sous-vomériens* ; ils sont déjà soudés à l'intermaxillaire, ils ne sont jamais soudés entre eux. Le vomer n'existe plus à ce niveau.

XIX, Cartilage de Jacobson.

XX, Cartilage de la cloison.

maxillaire se forme en entier ou en partie seulement dans le territoire du bourgeon nasal interne.

Le système dentaire du bec-de-lièvre a été le point de départ de toutes les théories. Si les dents avaient toujours eu la même disposition, il est certain que toutes les discussions eussent été évitées ; mais l'incisive latérale présente des variations ; pour les expliquer, on a supposé que la fente divise l'intermaxillaire et, pour appuyer cette hypothèse, on a cherché des arguments. En fait, les dents sont si variables en nombre, en situation, qu'elles ne se prêtent à aucune loi : l'incisive médiane est toujours sur la berge interne, la canine toujours sur la berge externe, mais l'incisive latérale prend toutes les positions : elle est plus souvent en dehors, disent Albrecht et Broca, plus souvent en dedans, disent Kœlliker, Varynski. Elle est quelquefois dédoublée ou absente. Il est certain qu'il n'y a aucune règle.

Les dents du bec-de-lièvre se présentent comme si la fente passait au niveau de la région qui doit former l'incisive latérale. Elle divise cette région et peut diviser la dent. Cette conception toute théorique, pour être admise sans contestation, devrait être prouvée par l'examen d'un embryon au premier stade du bec-de-lièvre ; nous ne l'avons pas encore.

Elle n'est pas irrationnelle, car des embryologistes comme Coste, Kœlliker, Inouye, l'ont soutenue (1).

A cette hypothèse embryologique qui ruine la valeur du fait odontologique j'apporte un argument clinique : les dents qui avoisinent la fente ne sont pas solidement implantées, elles tombent avec une grande facilité. Le sujet dont on examine le squelette peut avoir perdu, avant sa mort, une dent entière ou une moitié de la dent dédoublée. Plus de vingt fois, les mères m'ont dit qu'un morceau de dent était tombé quelquefois peu après la naissance. J'ai moi-même assisté à l'expulsion d'un germe dans les jours qui précédaient l'opéra-

(1) Quand on dit que l'incisive latérale est dédoublée, on ne veut pas soutenir que le germe dentaire a été divisé en deux parties. Cadenat a protesté contre cette conception et il a absolument raison. Mais c'est prêter à Kœlliker des idées bien simplistes que de lui faire admettre un processus capable de partager un germe constitué. Ce qui est divisé, c'est la zone fertile d'où provient l'incisive latérale. D'une façon théorique, on peut concevoir schématiquement que l'épithélium gingival produit là, comme ailleurs, une grande quantité d'ébauches dentaires; l'une aboutira à l'incisive latérale, les autres avorteront et contribueront à former les débris paradentaires. Je crois pouvoir prouver que ces débris sont plus nombreux au niveau de l'incisive latérale. Quand il y a fente, l'incisive se forme naturellement sur une des berges (c'est la vraie incisive théorique), les débris y avortent normalement. Mais, sur l'autre berge, un de ces débris va se développer et former une dent plus ou moins complète.

Les choses se passent comme dans une forêt, au-dessous d'un chêne : beaucoup de glands germent, ils sont voués à la mort, comme les débris paradentaires. Mais, que le chêne soit abattu : les petites pousses se développeront et feront des arbres. Cinquante ans après, il y aura peut-être deux chênes au lieu d'un. Ce n'est pas que le gland aura été divisé.

Pourquoi bâtir des théories pour savoir quelle est l'incisive vraie et l'incisive supplémentaire ? Les deux dents sont filles de la même zone. Les faits semblent montrer que le follicule de la berge interne est le plus constant, le plus développé. On ne s'explique pas qu'Albrecht ait pu considérer la dent externe précanine, la plus petite, comme la vraie incisive latérale. Est-ce que dans une famille l'enfant avorté a plus de droit à la filiation légitime ?

tion et je sais maintenant prévoir cet incident. Quand on voit sur une des berges de la fente un bourgeon charnu rouge, on peut être certain que le sac est ouvert : le segment de dent sera expulsé plus ou moins rapidement (1).

Il est probable que les différences dentaires tiennent en partie à l'âge des sujets examinés.

Quelle est la valeur du fait odontologique qui, sur le même individu, est un jour en faveur d'une théorie et le lendemain en faveur d'une autre ?

Ossification. — Une autre erreur de ceux qui cherchaient l'explication théorique des variations dentaires a été d'associer les dents aux os.

Ils avaient vu sur les crânes de jeunes enfants des lignes de sutures étendues du trou palatin antérieur au pôle antérieur de la canine (suture incisive), à l'incisive latérale (suture interincisive) (fig. 23). De ces lignes de suture, ils ont conclu à des centres d'ossifications spéciaux, et des centres d'ossifications aux dents. Ils partaient d'un principe qu'ils ne cherchaient pas à démontrer, tant il leur semblait évident : un point d'ossification pour l'incisive médiane, un autre pour l'incisive latérale. En traçant la fente du bec-de-lièvre entre tel ou tel point d'ossification, ils trouvaient l'explication de la situation des dents.

C'est une erreur profonde.

Embryologiquement, les dents n'ont aucun rapport avec les os. Elles sont pour une part des organes ectodermiques qui se forment par différenciation de l'épithélium gingival. L'os est d'origine mésodermique, il apparaît à distance des dents. En augmentant de volume, ces deux éléments se rejoignent et s'imbriquent, mais ils n'ont entre eux aucune relation embryologique : les dents ne commandent pas les os, les os ne commandent pas les dents (2).

S'il était besoin d'autres arguments encore pour admettre que les os sont indépendants des dents, on les trouverait au niveau de la canine et des molaires. Jamais personne n'a soutenu qu'il y eût là un point osseux pour chaque dent.

Ce qui obscurcit la question, c'est le mode d'ossification de notre os.

Nous autres, chirurgiens, anatomistes grossiers, nous connaissons l'ossification par les membres : un beau point cartilagineux, bien régulier, bien isolé, qui s'accroît excentriquement. L'intermaxillaire, comme tous les os de la face, a une ossification fibreuse ; des travées irrégulières apparaissent en plein tissu conjonctif. Elles sont réunies en un point, distantes en un autre, et sur la coupe elles donnent des images où il est impossible de nombrer les centres d'ossification (fig. 26). Des embryologistes, étudiant des pièces absolument comparables, ne peuvent pas s'entendre ni sur le nombre, ni

(1) Sous mes yeux, ce fut toujours la berge interne qui perdait sa dent. Je ne crois pas que ce soit le fait du hasard, pour des raisons que j'exposerai au chapitre VI (p. 343).

(2) Ce qui prouverait encore l'indépendance des dents par rapport aux os, c'est que, dans le bec-de-lièvre, quand le tubercule médian se tord par l'effet d'un décalage pathologique, le déplacement des dents de ce tubercule est indépendant du déplacement de l'os ; la dent suit la muqueuse, elle accompagne la crête dentaire, toujours très appréciable sur le bord libre de la gencive. Au contraire, les os ont leur déplacement propre, nullement parallèle à celui des dents. C'est un fait que je pourrai démontrer quand j'aurai à ma disposition assez de place pour me faire comprendre et du papier assez bon pour que les photographies des coupes soient démonstratives.

sur la situation, ni sur la disposition de ces points, objets de tout le litige. On tend à admettre aujourd'hui que l'os intermaxillaire se développe par un seul point d'ossification (1) : la suture interincisive, qu'on voit quelquefois sur la face palatine, n'est pas la signature de points d'ossification.

Anatomie comparée. — Le malheur, dans cette question, c'est que les savants dont les travaux font autorité n'avaient pas beaucoup de pièces humaines : alors ils ont étudié les animaux : ils ont examiné les squelettes normaux (ornithorynque), ils ont coupé des embryons ou des fœtus normaux (taupe). Les plus heureux ont pu étudier des squelettes de bec-de-lièvre (cheval, chat bicéphale). Ils n'ont jamais vu de bec-de-lièvre vivant de ces animaux, ils n'ont jamais coupé de fœtus bec-de-lièvre, ils n'ont connu que le squelette et ils ont appliqué à l'homme ce qu'ils avaient vu chez ces animaux.

C'est un mode de raisonnement auquel je me refuse absolument : la face des animaux est trop différente de la face de l'homme pour qu'on puisse conclure de l'un à l'autre. L'étude des animaux n'aura d'intérêt *qu'à titre de comparaison*. Est-ce qu'il est venu à l'idée des premiers anatomistes d'étudier le squelette du cheval pour connaître le squelette de l'homme ?

Celui qui voudrait faire un travail rationnel d'anatomie comparée pathologique devrait :

1° Connaître en détail les caractères cliniques du bec-de-lièvre de cet animal. Nous connaissons déjà assez mal le bec-de-lièvre de l'homme ; on m'accordera que nous connaissons encore moins le bec-de-lièvre de la taupe, s'il existe. Il est probable que les lésions diffèrent comme les faces de ces deux êtres.

2° Connaître l'ossification *normale* de ces animaux. Si j'en juge par la somme de travail qui a été accumulée pour avoir des idées — encore discutées — sur l'ossification de l'intermaxillaire de l'homme, nous ne devons pas espérer connaître avec précision l'ossification du chien ou du cheval.

Et même alors le savant qui connaîtrait tout cela ne pourra qu'établir un travail *de comparaison* entre l'homme et l'animal ; il n'aura jamais le droit de conclure de l'un à l'autre.

Les arguments tirés de l'étude des animaux — quelque intéressant que soit le détail anatomique — n'ont aucune valeur dans la question qui nous occupe.

Nous pouvons maintenant aborder l'énumération des théories émises sur le siège de la fente dans le bec-de-lièvre en expliquant en quoi elles intéressent le rôle du tubercule médian dans la constitution du squelette définitif.

Deux théories, ou plutôt deux groupes de théories, sont en présence :

a) Le tubercule médian forme la *totalité* de l'os intermaxillaire. C'est la vieille théorie simple de Gœthe, Geoffroy-Saint-Hilaire, Kœlliker, His (fig. 28).

b) Le tubercule médian ne forme qu'*une partie* de l'os intermaxillaire, c'est le groupe de théories édifiées pour expliquer les anomalies dentaires. Albrecht en est le père. Les travaux les plus modernes accroissent de plus en plus le territoire osseux du tubercule médian en réduisant le segment laissé en dehors

(1) Il est curieux de constater que les auteurs qui ont étudié l'ossification de l'intermaxillaire ne se sont jamais occupés de l'os sous-vomérien de Rambaud et Renault (1876). Cet os fait partie intégrante de l'intermaxillaire (fig. 19), il a un point d'ossification isolé. Tous ceux qui ont regardé des coupes l'ont vu se former et s'accroître en dedans du cartilage de Jacobson (fig. 26). Quand on dit que l'intermaxillaire se développe par un seul point d'ossification, on dissocie volontairement — et arbitrairement — l'os sous-vomérien.

de la fente du bec-de-lièvre ; l'épaisseur d'os qui sépare Cadenat (1925) de Gœthe (1786) est si minime, qu'on se demande si la théorie de demain ne sera pas la réhabilitation de la vieille conception simpliste violemment attaquée par nos pères.

Goethe, le célèbre philosophe, anthropologiste, a émis sa théorie d'après une étude du squelette normal ; il n'avait pas vu de bec-de-lièvre. Geoffroy-Saint-Hilaire, Coste la croyaient si évidente, qu'ils ne s'y sont pas arrêtés.

C'est Albrecht qui a ouvert l'ère des discussions en 1879 pour expliquer la présence de l'incisive précanine en dehors de la fente. Il a soutenu que la fente passe au milieu de l'os intermaxillaire. Dans la constitution du squelette définitif, le tubercule médian n'apporterait donc qu'une partie réduite : le segment osseux qui sertit l'incisive médiane (1) (fig. 29).

A l'appui de sa théorie, Albrecht a apporté un argument qui a fait grande impression. Il aurait vu dans le bec-de-lièvre (une fois chez le cheval, deux

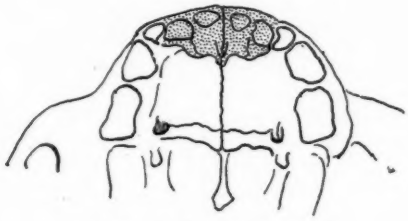

FIG. 28. — Théorie de Gœthe.

fois chez l'homme) une ligne de suture entre le maxillaire supérieur et la partie externe de l'intermaxillaire divisé par la fente tératologique. Kœlliker a répondu à Albrecht que cette prétendue suture n'était qu'un sillon vasculaire. Elle n'a jamais été retrouvée, même pas par M. Broca, qui a examiné quarante-cinq squelettes (2).

Hypnotisé par les dents, Albrecht s'est livré à une discussion savante que

(1) La théorie d'Albrecht sur les os n'était que le corollaire d'une théorie embryologique sur la valeur des bourgeons.

Le bourgeon nasal interne formerait la partie axiale de la lèvre et la partie interne de l'os intermaxillaire (endognathion).

Le bourgeon nasal externe formerait la partie moyenne de la lèvre et la partie de l'intermaxillaire qui porte l'incisive latérale (mesognathion).

Le bourgeon maxillaire formerait la partie externe de la lèvre et le maxillaire supérieur qui porte la canine et les autres dents (exognathion).

Cette partie embryologique de la théorie d'Albrecht n'a eu aucun succès. Les spécialistes (Kœlliker, His) ont montré immédiatement que le bourgeon nasal externe ne descend pas dans la lèvre supérieure. Personne n'y est revenu, il ne faut plus en parler.

Mais la partie osseuse de la théorie d'Albrecht a suscité des discussions qui ne semblent pas encore épuisées.

(2) Sur une pièce d'Amsterdam que j'ai pu photographier grâce à la complaisance de M. le professeur Bolk, j'ai vu un profond sillon transversal de la branche montante qui n'avait rien de commun avec le sillon vertical dont Albrecht a tiré si grand parti.

je n'ai pas pu comprendre pour montrer que dans les cas de dédoublement de l'incisive latérale (type hexa protodonte) la demi-dent interne (proparasymphysienne) est une régression atavique, comme le prouverait l'étude de l'ornitorynque.

La discussion fut violente et passionnée. Kœlliker, appuyé par His, apportait des arguments embryologiques. Trendelenburg, Czerny, restaient fidèles à la vieille conception. En Allemagne, la théorie d'Albrecht n'eut pas grand succès parmi les chirurgiens.

Mais, en France, Aug. Broca, alors jeune, en était le champion. L'autorité de ce grand nom, le prestige personnel de cet homme éminent ont fait plus que la valeur des arguments. La théorie d'Albrecht est acceptée par nos classiques les plus modernes.

Biondi (1888) restreint encore l'importance du tubercule médian dans la constitution de l'os intermaxillaire : toute la partie superficielle (gnatogène) —

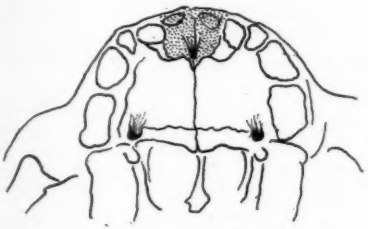

FIG. 29. — Théorie d'Albrecht.

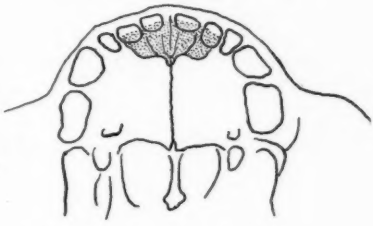

FIG. 30. — Théorie de Biondi.

cette masse compacte qui forme la paroi antérieure des alvéoles — est d'origine externe et provient du point d'ossification du maxillaire supérieur. La seule portion d'os d'origine axiale, tubercule médian, serait le segment postérieur de l'intermaxillaire (métopogène) (fig. 30).

Warynski (de Genève), la même année, en examinant à l'œil nu des squelettes de fœtus normaux et deux pièces pathologiques : un squelette humain et un squelette de chat bicéphale, conclut en sens inverse de Biondi. Presque tout l'os intermaxillaire provient du tubercule médian. Seule la partie de l'intermaxillaire qui monte vers les os propres du nez provient du maxillaire supérieur ou du nasal externe. La fente du bec-de-lièvre la sépare du corps de l'intermaxillaire.

Fawcett (de Bristol) (1906) revient à la conception de Biondi en exagérant encore l'importance du bourgeon maxillaire, car le seul segment osseux d'origine axiale serait la partie profonde de l'intermaxillaire : elle n'apparaît normalement ni sur la face palatine ni sur la face labiale. Mais, quand il y a bec-de-lièvre, ce segment subit une hypertrophie compensatrice, et alors il porte les incisives.

Inouye (1912), un Japonais, travaillant à Greifswald, dans un mémoire très bien illustré, étudie les fœtus de taupe ; il n'a connu du bec-de-lièvre que les travaux de ses devanciers allemands (1) et un squelette adulte de la forme

(1) Le travail d'Inouye, paru en 1912 dans l'*Anatomische Helfe*, est très important (125 pages, 38 figures) et très documenté (53 références), mais le savant

bilatéral total. Il arrive aux conclusions d'Albrecht : un intermaxillaire divisé en deux parties égales.

Cadenat (de Toulouse) (1924) a étudié un embryon de 2 cm. 1/2 qui présentait une fente labiale. Dans ce travail très important, il rejette franchement la conception d'Albrecht, sans aller aussi loin que Varynski, car il admet que la fente du bec-de-lièvre laisse en dehors non seulement la branche montante, mais un segment externe du corps de l'intermaxillaire.

Quand on voit tous ces auteurs, également autorisés, ne pas pouvoir s'entendre sur le domaine d'un os aussi visible que le maxillaire supérieur, on doit penser que c'est une question bien délicate et on se demande si la solution du problème est dans l'étude du squelette normal.

Entre toutes ces conceptions, on peut essayer une classification. Albrecht, Inouye, divisent l'intermaxillaire en deux parties presque égales : l'interne vient du bourgeon médian, l'externe du bourgeon maxillaire. Biondi, Fawcett, restreignent le segment d'origine axiale en une portion de l'intermaxillaire avoisinant le canal incisif. Warynski, Cadenat l'élargissent à presque tout l'os intermaxillaire. Tous admettent que la fente du bec-de-lièvre divise cet os intermaxillaire.

Mais Kœlliker, His, restent les défenseurs embryologiques de la vieille conception simpliste de Gœthe : le tubercule médian forme tout l'os intermaxillaire.

Après tant de travaux menés avec opiniâtreté par des savants si compétents et si avertis, il ne faut pas me demander d'avoir une opinion très arrêtée. Je ne connais le bec-de-lièvre qu'en chirurgien préoccupé de l'acte opératoire. Je suis assez indifférent à des détails qui ne se voient qu'au microscope

japonais n'a fait état que des travaux allemands. J'avais pensé d'abord qu'il n'avait pas pu se procurer les publications étrangères. Mais le travail de Varynski, qui n'est même pas cité, a paru dans les *Archives* de Virchow, à côté du mémoire de Biondi, qui est longuement discuté. Le genevois Warynski a écrit en français. Sans doute Inouye ne connaissait pas les langues étrangères.

Inouye a coupé treize embryons ou fœtus de taupe, *tous normaux*. S'il s'était borné à nous donner l'anatomie de l'intermaxillaire de la taupe, il aurait notre admiration complète et muette, mais il a édifié une théorie sur le siège de la fente du bec-de-lièvre de l'homme, dont il a étudié un squelette adulte de la forme bilatéral total (fig. 14).

Inouye a publié son mémoire dans une revue d'anatomie qui est entre les mains des hommes de science plutôt qu'entre les mains des médecins. La dialectique du savant germano-japonais n'étonne peut-être pas ses lecteurs. Ils sont habitués à étudier l'embryologie des sélaciens ou des marsupiaux pour en voir les ressemblances, ils connaissent tous les êtres, dans les premières manifestations de la vie qui sont comparables. Nous autres médecins, nous sommes habitués à prendre la vie par son autre bout : en clinique, nous cherchons la dissemblance. C'est une différence d'orientation fondamentale. L'avenir dira quelle est la meilleure manière de connaître le siège de la fente de notre bec-de-lièvre.

Ceux qui hésitent à admettre ce que j'ai dit de l'anatomie comparée feront bien de regarder les figures d'Inouye : ils verront côte à côte le squelette de la taupe et le squelette de l'homme. Je puis assurer que les coupes d'embryons ont la même dissemblance. Je souhaite qu'Inouye maintienne ses conclusions, car alors nous discuterons. Sa manière de concevoir et de représenter la suture incisive me rendra la tâche facile.

et sont souvent interprétés dans des sens différents par des savants également autorisés (1).

Mais ce que j'ai vu me permet de considérer comme fausses quelques-unes des conceptions exposées plus haut.

Biondi, Fawcett ont tort de restreindre le rôle du tubercule médian. Si leur théorie était vraie, l'intermaxillaire du bec-de-lièvre bilatéral total devrait toujours être réduit à presque rien. De même dans le bec-de-lièvre unilatéral total, le segment osseux correspondant à la fente devrait être atrophié. Il n'en est rien (fig. 13, 14, 15, 20) (2). Inversement, le segment externe de l'os intermaxillaire devrait se retrouver sur la berge externe de la fente dont le squelette serait exubérant. Nous avons vu que, au contraire, il y a déficience.

Les faits tératologiques montrent que la valeur osseuse du tubercule médian est beaucoup plus considérable que Biondi et Fawcet ne l'ont pensé.

La théorie d'Albrecht ne me semble pas non plus mériter les faveurs dont elle jouit en France. Si un jour je n'ai plus rien à faire, je reprendrai les arguments du savant professeur allemand : il me suffira de les exposer pour en montrer la faiblesse. M. Broca lui-même le reconnaissait. « Kœlliker a raison, si on ne considère que l'homme. » (*Loc. cit.*, p. 75, ligne 7.) Warynski avait déjà vu dans un cas (le seul squelette de bec-de-lièvre humain qu'il ait examiné) que la fente coexistait avec la suture interincisive, celle par laquelle elle devait passer d'après Albrecht. C'est un fait que je crois banal (fig. 20). Le squelette de la berge interne est assez comparable à un intermaxillaire normal pour qu'on puisse affirmer que la fente ne le coupe pas par le milieu.

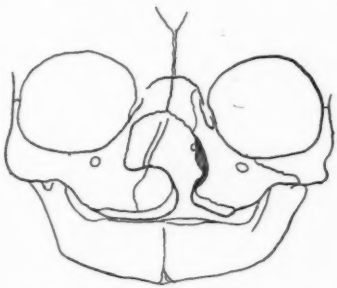

FIG. 31. — Point osseux en litige entre Gœthe et Warynski.

Reste la conception de Warynski appuyée par les travaux modernes de Cadenat. Elle ne diffère de la vieille conception de Gœthe, de Kœlliker, que par l'épaisseur, l'importance du segment de squelette formant l'apophyse montante de l'intermaxillaire (fig. 31).

J'avoue que je suis séduit par la vieille conception simpliste : le tubercule

(1) Si je ne craignais pas d'être paradoxal, je dirais que de tous les plans anatomiques du bec-de-lièvre, c'est le squelette qui m'intéresse le moins : tous les jours j'incise la peau, je suture les muscles et je n'ai jamais touché aux os. Néanmoins, j'ai grand plaisir à étudier le squelette, à en commenter les détails, car il constitue la région profonde au devant de laquelle on construit avec les matériaux bouleversés.

Bien plus, ce squelette n'a pas de valeur pour nous autres, chirurgiens, qui nous intéressons au bec-de-lièvre parce que nous sommes appelés à rendre au sujet une forme normale. Or, le masque de la figure est indépendant de l'os sous-jacent ; c'est encore plus vrai pour la lèvre. Quel intérêt pratique veut-on que nous prenions au squelette, qui nous indiffère pour nos résultats ?

(2) Je n'ai vu qu'une fois, sur 180 cas de bec-de-lièvre unilatéral total, cette atrophie unilatérale du tubercule médian. Je possède un cas d'atrophie totale de ce tubercule chez un fœtus anencéphale atteint de bec-de-lièvre unilatéral total. Je l'ai coupé en série, je l'étudierai en détail.

médian forme tout l'os intermaxillaire. Elle cadre avec ce que je vois dans le bec-de-lièvre. Mais le travail du savant toulousain est si important que je ne puis, *a priori*, rejeter ses conclusions. J'attendrai pour les admettre de connaître mieux l'intermaxillaire normal et de constater sur la berge externe d'un bec-de-lièvre un segment osseux qui représentera la partie de l'intermaxillaire divisé (fig. 31).

J'attendrai sans impatience, car le doute ne m'est pas trop pesant. Ce petit point n'a aucune importance pratique. Je ne me passionnerai sur cette question que le jour où mon attention ne sera plus retenue par des détails dont la connaissance est plus féconde (1).

IV

Muqueuse du plancher du vestibule des fosses nasales

J'arrive à une question plus obscure qui n'a pas retenu l'attention des embryologistes, car ils n'en voyaient pas l'utilité. En précisant quel était le rôle du tubercule médian dans la formation du plancher du vestibule des fosses nasales, on trouvera peut-être l'explication de bien des détails anatomiques de la berge externe du bec-de-lièvre.

Le tubercule médian entre pour une part très importante dans la constitution du vestibule nasal. C'est la muqueuse de ce tubercule qui forme le plancher du vestibule. Quand cette muqueuse manque, la suppléance est assurée par les muqueuses avoisinantes, qui sont attirées, déplacées.

Au niveau du plancher, la question n'est pas douteuse (fig. 18). J'ai longuement discuté ce fait page 320, il est inutile d'y insister de nouveau. Mais, au niveau de la face externe du méat inférieur, la discussion reste ouverte.

Par hypothèse, j'indique le territoire de cette muqueuse axiale dans la région qui m'occupe (fig. 32). C'est une pure hypothèse : j'ai bâti ce schéma *a priori* pour expliquer les dispositions anatomiques. Proba-

(1) Quand je voudrais avoir une idée nette sur les rapports de la fente avec l'ensemble de l'os intermaxillaire, je commencerai par préciser la limite de cet os. A ce point de vue, il faudra l'étudier sur toutes ses faces (p. 318), car la question se pose d'une façon très dissemblable. Là où nous connaissons exactement les limites de l'intermaxillaire normal, nous devons avoir une opinion sur le siège de la fente d'après ce que nous savons du bec-de-lièvre. Mais là où nous ne savons pas jusqu'où s'étend l'os intermaxillaire, nous avons beau connaître très bien le bec-de-lièvre, nous avons le devoir d'être réservé et de savoir attendre.

Sur la face labiale (fig. 15, 16, 17), on en a discuté ; il est certain que la fente du bec-de-lièvre laisse en dedans d'elle la totalité de l'intermaxillaire.

Sur la face palatine (fig. 20, 21), la discussion a porté tout entière. Je prends parti pour Gœthe Kœlliker contre Albrecht : la totalité de l'intermaxillaire est en dedans de la fente.

Sur la face nasale (fig. 18), mon opinion n'est pas faite, parce que je ne sais pas d'une façon précise jusqu'où s'étend l'os intermaxillaire.

blement, certainement même, des recherches ultérieures préciseront des détails que je n'ai pas reconnus ; c'est un schéma d'attente. Je me contente aujourd'hui de proposer l'existence de ce territoire ; on en recherchera plus tard les limites exactes. Ce sera plus difficile que pour l'os intermaxillaire.

L'existence de ce territoire muqueux a peut-être en chirurgie une

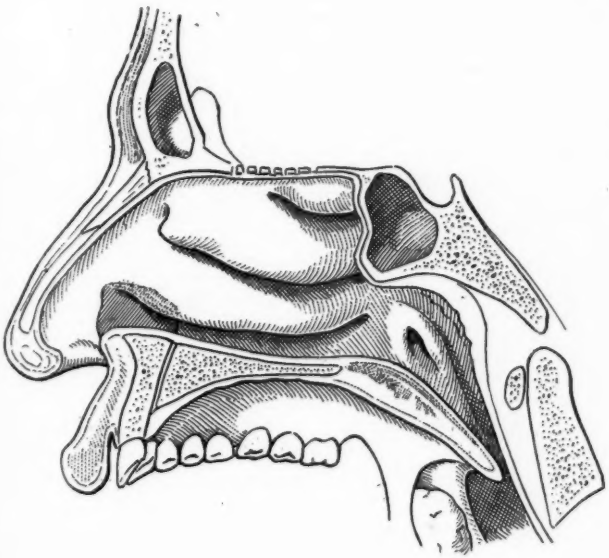

FIG. 32. — Domaine de la muqueuse du tubercule médian au niveau du méat inférieur.

certaine importance. S'il manque à la berge externe du bec-de-lièvre un lambeau qui est resté sur la berge interne, nos méthodes classiques n'ont jamais pris comme objectif de transporter ce lambeau, qui avait son utilité à sa place normale. J'ai tendance à croire aujourd'hui que cette déficience muqueuse de la berge externe est une cause importante de l'étalement de la narine. La méthode idéale devra tenir compte de ce fait.

V

Muqueuse palatine

Dans la voûte palatine normale, quel est le segment de muqueuse qui appartient en propre au tubercule médian ? Ici, comme pour la peau, l'étude du bec-de-lièvre nous permet d'avoir une idée précise. *La presque totalité de la muqueuse palatine provient du bourgeon maxillaire.* Le seul segment de muqueuse palatine d'origine axiale est cette bande étroite antérieure et médiane en saillie, connue sous le nom de papille palatine (fig. 33). On ne la voit pas quand on regarde la bouche, car elle est cachée derrière les dents.

Je suis très affirmatif sur ce fait, car on retrouve toujours la papille palatine sur la face inférieure du tubercule médian du bec-de-lièvre bilatéral total. On la délimite très nettement dans le bec-de-lièvre unilatéral. Elle est facile à reconnaître parce que sa couleur blanche contraste avec la couleur rouge vif de la muqueuse nasale. Sa structure contraste avec l'épithélium cylindrique vibratil caractéristique de la pituitaire, la transition est toujours très brusque.

En comparant le territoire osseux (fig. 21) avec le territoire muqueux (fig. 33), nous voyons que ce dernier s'avance beaucoup plus loin. La muqueuse du bourgeon maxillaire supérieur recouvre l'os du bourgeon médian intermaxillaire, elle en efface les aspérités ; elle le tapisse comme un papier de tenture sur un mur mal joint. Mais c'est une tapisserie qui a son entité anatomique avec ses vaisseaux et ses nerfs ; elle apporte les matériaux solides qui comblent les sutures osseuses. Warynski avait insisté sur le fait que les sutures s'effaçaient de la superficie vers la profondeur : c'est la conséquence de l'ordonnance des plans.

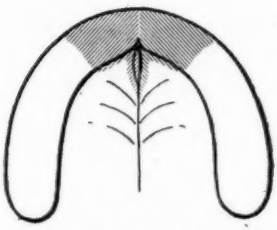

Fig. 33. — Territoire du tubercule médian au niveau de la voûte palatine.

Ce fait anatomique a des conséquences chirurgicales : 1° toute la muqueuse rouge de la face latérale du vomer appartient au plancher des fosses nasales : c'est un principe dont on n'a pas tenu assez de compte dans le traitement des divisions palatines avec bec-de-lièvre unilatéral total ; 2° la muqueuse des lames palatines devant s'étendre jusque derrière le squelette du bourgeon médian, il est rationnel de la décoller en totalité pour la reporter vers la région où elle devrait être (fig. 34), mais il faut savoir toujours respecter soigneusement l'artère palatine postérieure.

VI

Vaisseaux et nerfs du tubercule médian.

Ce qui montre que le tubercule médian n'est pas une entité anatomique qui croît et persiste par elle-même, — comme elle a existé pendant un temps de la vie embryonnaire, — c'est qu'elle n'a pas un système vasculo-nerveux propre pour lui assurer sa vitalité.

On peut établir une distinction fondamentale entre le tubercule médian et sa voisine, la lame palatine. Celle-ci n'existe pas encore à l'époque où le tubercule médian a toute son importance (fig. 1). Elle apparaît beaucoup plus tard, mais elle va durer toute la vie avec son individualité. Elle a ses vaisseaux et ses nerfs propres qui lui assurent une vie indépendante. Elle ne sera pas bouleversée par le développement des régions avoisinantes. Elle n'emprunte rien. Le tubercule médian, au contraire, n'a pas en lui les éléments qui lui permettent de vivre. Il doit recevoir ses vaisseaux et ses nerfs des bourgeons avoisinants, et quand une malformation l'empêche de récupérer ce qui lui manque, il est voué à la stérilité. Peut-être, en cela, l'étude de l'anatomie comparée peut nous apporter des notions très intéressantes. S'il était prouvé que chez certains animaux le tubercule médian a des vaisseaux et des nerfs propres qui persistent toute la vie, l'étude du bec-de-lièvre de ces animaux serait passionnante d'intérêt.

Ici je touche à des questions complexes pour lesquelles mes idées ne sont pas très nettes. Je me bornerai à énoncer quelques faits anatomiques que l'étude du bec-de-lièvre m'a permis de constater. J'ai tiré ces renseignements de l'examen minutieux de trois pièces de fœtus malformés qui ont été coupés en série. Je les ai comparées avec les fœtus normaux dont j'ai coupé en série 14 pièces. Avec mon interne Burgeat, je présenterai à la Société Anatomique les dessins qui ont servi de base à ce travail.

A. — Artères. — 1° Le tubercule médian n'a pas d'artères propres. 2° Comment est assurée la vascularisation du tubercule médian qui a évolué normalement ?

3° Comment est assurée la vascularisation du tubercule médian qui est resté isolé dans le bec-de-lièvre ?

1° *Le tubercule médian n'a pas d'artères propres.*

Là encore, l'embryologie ne nous enseigne rien, car, à l'époque où le tubercule existe dans toute sa pureté (quatrième semaine), les artères ne sont pas encore formées : elles apparaissent beaucoup plus tard. Mais l'anatomie normale — du fœtus —, de l'adulte — nous montre qu'il n'y a pas d'artère du tubercule médian. Le seul vaisseau qui pourrait être cette artère est la branche interne de la sphéno-palatine qui chemine sur la cloison. C'est une artère insignifiante. Quand on étudie avec attention les coupes frontales de fœtus normaux, on trouve avec beaucoup de peine ce rameau insignifiant au milieu des veines très abondantes de la pituitaire. En se rapprochant du trou palatin antérieur, on voit que cette artériole est quelquefois renforcée par une autre artériole, aussi peu importante, venue de la paroi externe des fosses nasales. L'artère sphéno-palatine

interne ne dépasse pas le bord antérieur du vomer chez le fœtus de 6 mois. Elle est un rameau nourricier de la pituitaire, elle n'est pas une artère du tubercule médian (1).

2° *Comment se fait la vascularisation du tubercule médian qui a évolué normalement ?*

Au point de vue artériel, il y a lieu de distinguer trois régions :

a) La région postérieure, celle qui est tapissée par la muqueuse pituitaire. Celle-là est irriguée par l'artère sphéno-palatine interne, qui est une artère des fosses nasales.

b) Le segment du squelette du tubercule médian — totalité (ou presque) de l'os intermaxillaire — avec les incisives. Personne ne conteste que ce sont les dentaires postérieures branches de la maxillaire interne qui irriguent *toutes* les dents et le segment du squelette qui les sertit. Il faut donc admettre que ces artères se sont développées quand le tubercule était soudé, quand il avait déjà perdu son individualité. Il serait bien intéressant d'étudier chez les animaux dont l'os intermaxillaire est isolé si les incisives ont une vascularisation différente des canines et des molaires, et cette connaissance nous ferait prévoir s'il y a des différences fondamentales entre le rôle du tubercule médian des animaux, et celui de l'homme. Ce serait le fondement de l'étude comparée du bec-de-lièvre de l'homme et du bec-de-lièvre des animaux.

c) La région antérieure, les parties molles en avant de l'os maxillaire, sont irriguées par la faciale, de même que les muscles sont innervés par le VIIe.

3° *Comment se fait la vascularisation du tubercule médian, qui est resté isolé dans le bec-de-lièvre ?*

A) Dans le bec-de-lièvre bilatéral total où le tubercule est privé de toute connexion avec les berges latérales (je reviendrai tout à l'heure sur les cas où il y a un pont entre ces berges), il est un fait observé par tous les chirurgiens : le tubercule médian saigne abondamment.

Il y a lieu de distinguer deux régions :

a) Quand on incise la muqueuse du bord inférieur du vomer, il y a un suintement en nappe : ce sont les veines de la muqueuse nasale qui donnent, car, au-dessous de la pituitaire, à cils vibratils, le lacis veineux est très abondant.

b) La masse des parties molles en avant du tubercule (segment médian

(1) Ces faits nous montrent que les artères sphéno-palatines ne dépassent pas le trou palatin antérieur, elles ne sont pas des artères du palais. La vascularisation de cette région importante est largement assurée par la seule artère palatine postérieure.

Au point de vue pratique, Langenbeck, Trélat, ont eu tort de sacrifier la grosse artère palatine, comptant sur les anastomoses antérieures, qui n'existent pas en quantité suffisante.

A un point de vue tout théorique, ces faits montrent combien grande a été l'erreur d'Albrecht et Broca, qui voulaient prouver que l'incisive latérale (la propara-symphysienne qui est en dedans de la fente) était une incisive supplémentaire. « Il faut rechercher la cause de son développement dans la nutrition favorable dont les os intermaxillaires internes jouissent dans le bec-de-lièvre. De cet énorme accroissement de nourriture, les matériaux sont fournis par un apport sanguin exagéré, les artères palatines antérieures sont normalement destinées à s'amastomoser avec les postérieures : ici il n'en est rien, et tout le sang qu'elles apportent est destiné dès lors au vomer et à l'intermaxillaire. » (Broca, p. 21.)

Ce sont des vues de l'esprit qui sont absolument contraires au fait.

de la lèvre supérieure privé de ses muscles) est aussi très vasculaire. Souvent un vaisseau saigne en jet. Je ne suis pas sûr que ce soit une artère qui donne un jet systolique. D'où viendrait-elle ? Je ne peux pas admettre que ce soit la branche interne de la sphéno-palatine qui se serait hypertrophiée. Chez les trois fœtus que j'ai coupés, je ne lui ai pas trouvé un volume compensateur. Serait-ce une artériole venue des parties latérales qui aurait contourné l'orifice nasal en passant sous la muqueuse ? Je n'en sais rien, mais j'en doute.

Je me demande si cette hémorragie ne serait pas purement veineuse, le tubercule ne recevrait que le trop-plein du réservoir sanguin qui forme un sac veineux sous la pituiraire.

B) Dans le bec-de-lièvre unilatéral, la lèvre est irriguée par la faciale, car les artères des parties molles ne connaissent pas la ligne médiane. C'est déjà ce qui se passe pour les muscles.

Pour le squelette, les choses se passent différemment, car il n'y a aucune connexion artérielle d'un côté à l'autre de la ligne médiane, le tubercule médian, qui est un organe impair, a un squelette formé de deux parties qui resteront distinctes toute la vie. Les deux maxillaires supérieurs ne sont jamais soudés.

Il est un fait certain que je puis affirmer : c'est que les incisives n'ont pas les artères nourricières normales. Elles se développent avec le lacis vasculaire que connaissent tous ceux qui ont regardé des dents en évolution, mais ce lacis n'a pas de pédicule artériel. C'est probablement une des raisons qui font que les incisives mal irriguées ne sont pas très vivaces ; elles tombent facilement, et pour ce fait j'ai refusé toute valeur au fait odontologique qui a été la base de toutes les théories sur le siège précis de la fente (p. 33).

Une autre conséquence de l'absence de vascularisation artérielle est ce fait très curieux que *le tubercule médian s'atrophie avec l'âge, il tend à disparaître.* J'avais toujours vu que les adolescents ou les adultes opérés de bec-de-lièvre bilatéral total avaient un os intermaxillaire réduit à presque rien. Les téguments avaient conservé leur importance, mais l'os avait fondu. J'attribuais cette atrophie à l'opération et je croyais que, en intervenant, on avait détruit les artères nourricières de l'os. Cette disparition aurait eu une cause chirurgicale. J'ai changé d'avis en regardant les squelettes.

Je n'ai pas encore vu de squelette d'adulte atteint de bec-de-lièvre bilatéral total, mais j'ai vu plus de vingt squelettes adultes de bec-de-lièvre unilatéral total. Ce sont tous des squelettes très anciens qui datent probablement d'avant la chirurgie. Chez tous, le segment de l'intermaxillaire correspondant à la fente a disparu complètement ou presque (1).

Quelquefois, il reste une incisive médiane très atrophiée sertie dans une géode osseuse réduite à rien. Mais le plus souvent, il n'y a pas trace d'os intermaxillaire. Cette fonte des incisives dans le bec-de-lièvre unilatéral est la conséquence du fait anatomique que les artères dentaires ne traversent pas la ligne médiane pour irriguer le côté opposé.

B. — NERFS. — Les deux seuls nerfs propres du tubercule médian sont les naso-palatins. L'anatomie nous apprend qu'ils sont des rameaux des nerfs sphéno-palatins branches des trijumeaux. « Au débouché du

(1) J'ai cependant vu une pièce de squelette d'adulte (de vingt à trente ans), où le tubercule était entier. Il y avait cinq incisives et trois canines.

trou sphéno-palatin, chacun d'eux gagne la partie postérieure de la cloison des fosses nasales non loin de son extrémité supérieure ; il descend sur la cloison dans un sillon du vomer parallèlement au bord antérieur de cet os, et tout près de lui le nerf s'engage dans le conduit postérieur du canal palatin antérieur, conduits qui se réunissent en bas, ce qui fait que le nerf s'accole à celui du côté opposé, il s'anastomose avec le nerf palatin antérieur et va se distribuer à la muqueuse du tiers antérieur de la voûte palatine. » (HOVELACQUE.)

Chez l'embryon, les nerfs du tubercule médian prêtent à des considérations intéressantes. On sait l'importance énorme que prennent les nerfs craniens à cette époque de la vie. Quand les bourgeons de la face fusionnent entre eux, le ganglion de Gasser ne tiendrait pas dans les fosses nasales. J'ai vu les sphéno-palatins chez l'embryon de cinq semaines sous forme de deux rameaux très longs, sans ramifications; ils cheminent sous le bord inférieur de la cloison cartilagineuse renflée en massue, loin de l'organe de Jacobson, qui reçoit ses nerfs de l'olfactif. Je les ai suivis jusque sur la face postérieure de l'intermaxillaire. A cette époque, les lames palatines n'ont pas encore de nerfs.

Mais les nerfs sphéno-palatins ne participent pas au développement de la face, ils restent des rameaux insignifiants. Chez le fœtus, on les voit se perdre dans la muqueuse de la papille palatine, cette partie très réduite de la voûte palatine que nous avons vu être le seul segment d'origine axiale (p. 340). Ils sont représentés dans la figure 26, XIX.

A côté d'eux, nous voyons que les nerfs palatins prennent un développement considérable à quatre mois sur une coupe frontale passant par la première molaire, le volume d'un sphéno-palatin est au volume des nerfs palatins dans la proportion de 1 à 12. Ils semblent des organes atrophiés. Il serait bien intéressant d'en suivre l'évolution dans la série animale.

Il est un fait incontestable : le nerf du tubercule médian a un rôle insignifiant, pour ne pas dire nul, dans l'innervation du massif facial.

D'un autre côté, nous pouvons prouver que toute cette région est innervée par le nerf du bourgeon maxillaire.

La peau de la région médiane de la lèvre est sensibilisée par le nerf sous-orbitaire.

Le muscle sous-jacent est innervé par le septième : nous en avons parlé (p. 312).

L'innervation des os a peu attiré l'attention. Qui connaît les nerfs de l'os intermaxillaire ? Sur les fœtus coupés en série, j'ai vu souvent que le nerf sphéno-palatin donne un petit filet qui aborde l'os sur la ligne médiane au-dessus et en arrière de l'ébauche de l'incisive médiane. Il

me semble prouvé qu'une partie au moins de l'os intermaxillaire a une innervation axiale.

Mais il y a, dans l'os intermaxillaire, des dents dont on connaît bien l'innervation. Les deux incisives reçoivent des rameaux du nerf dentaire, branche du maxillaire supérieur (fig. 26, XI).

Mais, alors, que devient cette innervation dans le bec-de-lièvre ? La fente empêche le nerf maxillaire supérieur de rejoindre l'ébauche dentaire à laquelle il doit se rendre.

Cette dent restera-t-elle complètement privée de nerf ? Trouvera-t-elle toujours un nerf suppléant dans un rameau du nerf du tubercule ou dans un rameau du nerf maxillaire supérieur du côté opposé, comme je l'ai vu? Le nerf s'ébauchera-t-il à l'apex de la dent ? Certaines théories en admettent la possibilité. Mais alors que deviendra-t-il, étant privé de connexions avec les centres ? C'est là une question qui mériterait de passionner un spécialiste. Elle dépasse de beaucoup ma compétence.

Que deviennent les vaisseaux et les nerfs dans le cas où le tubercule médian est rattaché aux parties latérales par un pont de parties molles ?

J'ai étudié ailleurs la fréquence et la disposition de ce pont, qui s'observe aussi bien dans le bec-de-lièvre unilatéral que dans le bec-de-lièvre bilatéral.

Avec mon interne Burgeat, nous avons eu la bonne fortune de couper en série un fœtus de huit mois qui présentait cette disposition ; nous avons constaté des faits intéressants.

Le pont renferme une artère importante venue de la faciale ; elle se divise dans les parties molles du tubercule, elle dépasse la ligne médiane et remonte dans la cloison du nez.

Cette artère, en se ramifiant dans le périoste de la face antérieure de l'os intermaxillaire, irrigue cet os. J'ai pu voir qu'elle donnait un rameau à l'incisive médiane.

Le pont ne renferme pas de veines. Le sang venu au tubercule médian par l'artère, le quitte en empruntant la voie nasale, il se perd dans l'éponge veineuse sous-jacente à la muqueuse pituitaire.

Le pont renferme un nerf volumineux qui se ramifie dans les parties molles en avant du tubercule ; les branches y sont très nombreuses. Je n'ai pas vu que ces nerfs innervent les incisives.

Nous pouvons affirmer que ce tronc vient du nerf sous-orbitaire. Ceci n'est pas pour nous surprendre.

Le pont ne renferme aucun muscle. Je me suis longuement étendu sur cette question (p. 310). La fig. 8 est la coupe du tubercule médian de ce fœtus. Mais puisque les muscles viennent des parties latérales, comme les artères et les nerfs, on aurait pu croire que les muscles auraient traversé le pont et se seraient répandus dans le tubercule, comme le font les artères et les nerfs. Il n'en est rien. Les choses se passent comme si le pont était un filtre éclectique. C'est un fait dont nous n'avons pas à chercher l'explication : nous ne pouvons que le constater.

Mais on pouvait se demander si l'action filtrante du pont n'était pas fonction de l'époque où les éléments se présentent à la tête du pont pour le traverser. Je crois pouvoir répondre que non, car les nerfs se forment les premiers, les muscles ensuite, les artères sont plus tardives. Il est rationnel

d'admettre que les trois éléments se soient présentés dans cet ordre. Pourquoi les premiers et les derniers ont-ils pu traverser, tandis que l'élément intermédiaire a été arrêté ? Ce n'est pas moi qui peux émettre une hypothèse. Les choses se passent comme si les artères et les nerfs étaient des éléments vivaces (comme de la mauvaise herbe) qui s'insinuent partout, tandis que les muscles, éléments plus nobles, se comportent comme une plante de luxe, qui a besoin, pour se développer, de conditions appropriées à sa délicatesse.

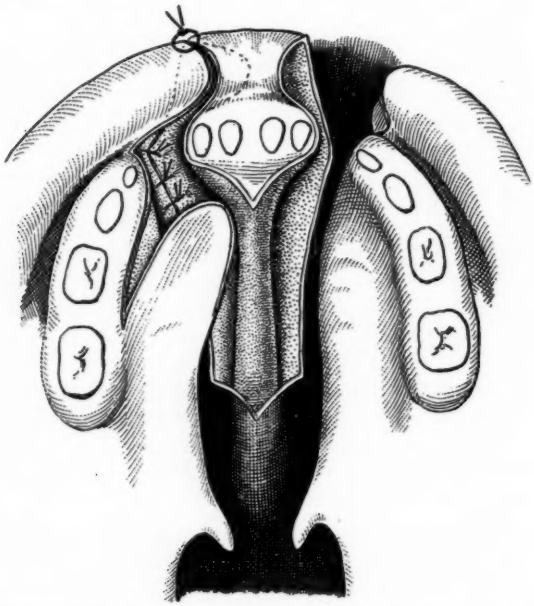

FIG. 34. — Ordonnance des plans dans la constitution de la face ; directives opératoires.

Dans la constitution du segment médian de la face définitive, nous en arrivons à représenter le travail d'édification comme si le tubercule médian n'était qu'une carcasse, qu'un échafaudage primordial et transitoire. Il permet seulement au bourgeon maxillaire supérieur d'apporter la plus grande partie des matériaux nécessaires à la construction : muscles, artères, nerfs.

***

J'ai voulu montrer que le tubercule médian subit une véritable dislocation. Ses éléments épars peuvent être retrouvés dans différentes directions.

Il forme le segment médian de la lèvre supérieure, mais il ne lui donne aucun muscle ;

Son squelette constitue peut-être la totalité de l'os intermaxillaire, mais le bourgeon maxillaire supérieur donne à ce squelette et aux dents qu'il porte ses vaisseaux et ses nerfs ;

La muqueuse du tubercule médian forme le plancher du vestibule nasal, mais elle n'entre pas dans la constitution de la muqueuse palatine.

Tout ce travail n'a eu qu'un but : rechercher des directives opératoires pour le chirurgien qui opère un bec-de-lièvre (fig. 34).

Les téguments de la lèvre, peau et muqueuse, sont peu déformés, ils sont toujours suffisants si on a la sagesse de ne pas en sacrifier une partie. Tous nos procédés ont pour but d'en assurer la bonne coaptation ; jusqu'ici ils ont été la seule préoccupation des opérateurs.

Les muscles de la lèvre ne sont abondants qu'en dehors : c'est là qu'il faut savoir aller les chercher pour les ramener vers la région médiane, qui est déficiente.

La muqueuse des faces latérales du tubercule médian et du vomer appartient tout entière aux fosses nasales ; elle doit être replacée dans sa position anatomique : — en avant, au niveau du nez qu'on corrige dans le bec-de-lièvre, elle forme le plancher du vestibule (l'autoplastie de la muqueuse du tubercule est la clef de la reconstitution d'une bonne narine) ; — en arrière, au niveau du vomer, dans la région où on opère pour fermer la division palatine, nous devons rechercher les moyens qui nous permettront de la basculer pour la remettre à sa place, qui est le plancher des fosses nasales.

La muqueuse inférieure des lames palatines qui devait former la totalité de la voûte buccale doit être ramenée en dedans. La méthode classique du double pont est irrationnelle.

Quant aux os, j'expliquerai ailleurs pourquoi le chirurgien ne doit pas s'en occuper.

BIBLIOGRAPHIE

On trouvera dans la thèse de Cadenat une bibliographie très complète ; je n'indique ici que les travaux essentiels et ceux que j'ai consultés avec intérêt.

ALBRECHT. — « Ueber die morphologische Bedeutung der Kieffer lippen und Gesichtsspalten. » *Arch. f. Klin chir.*, 1885, t. XXXI, p. 227.

BIONDI. — « Lippenspalte und deren Komplicationen. » *Arch. f. pathol. Anat.*, t. CXI, 1888, p. 125.

BOLK. — « Odontological essays. » *Journ. of Anat.*, 1920-1921, p. 138.

BRACHET. — *Traité d'Embryologie*, 1921, p. 415.

BROCA. — *Le bec-de-lièvre complexe de la lèvre supérieure*, étude sur l'ostéologie de la face. Paris, 1887, Steinheil, édit., 87 pages, 29 figures.

BRUNI. — « Studii sullo sviluppo della regione intermascellare nell, nomo. » *Memorie della Academia delle scienze di Torino*, 1913, t. LXIII, p. 19.

CADENAT. — *Recherche sur l'embryologie et la pathogénie du bec-de-lièvre*, thèse de Toulouse, 1924, 91 pages.

FAWCET. — « The developpement of human maxill. vomer and paraseptal cartilage. » *Journ. of Anat. and Phys.*, 1911, t. XLV, p. 378.

FELBER. — *Enlage und Entwickelung des maxillare und premaxillare des menschen*, thèse de Zurich, 1917.

FRAZER. — « A preliminary communication on the formation of the nasal cavities. » *Journ. of. Anat. and Phys.*, 1911, t. XLV, p. 347.

FUTAMURA. — « Uber die Entwiekelung der facialismuskulatur des Menschen. » *Anat. Helfe*, 1905, p. 434.

GŒTHE. — *De l'existence d'un os intermaxillaire à la mâchoire supérieure de l'homme comme à celle des animaux*, 1786, traduction de Martins. Paris, 1837.

INOUYE. — « Der Zwischenkiefer zeine Entstehung und der Verlauf der Hasenschartenkiersffalte, und der schrägen gesichtsfalte. » *Anat. Helfe*, bd. 45, heft 3, p. 475.

KEIBEL. — « Handbuch der Entwickelungsgerchichte der menschen. » Leipzig, 1911, t. II.

KILIAN. — « Zur anatomie der Nases menschlicher embryonen. » *Arch. f. Laryng.*, 1895-1896, vol. II, III, IV.

KÖLLIKER. — « Ueber die einfache anlage des zwischenkiefen mit demonstration contra Biondi. » *Verandelingen der anatomischen geisellschaft*, 1888, t. III. p. 572.

LE DOUBLE. — *Traité des variations des os de la face.* — Paris, 1906.

MEIGE. — « Variation morphologique des lèvres. — Le philtron et le tubercule labial médian. » *Presse méd.*, 2 janv. 1926.

PETER. — « Zur Bildung der primitiven gaumens bei Menschen und Saügetieren. » *Anat. anz.*, 1902, t. XX, p. 545.

ID. — *Handb. d. Entwickelungs lehre von o. Hervurg.* Iéna, 1906.

VICTOR VEAU et CH. RUPPE. — « Anatomie chirurgicale de la division palatine. » *Journal de Chirurgie*, juillet 1922, p. 2, 33 figures.

VICTOR VEAU. — « Les formes anatomiques du bec-de-lièvre ordinaire. » *Ann. d'Anat. path.*, mai-juillet 1925, p. 215, 43 figures.

ID. — « Bec-de-lièvre. » *Revue de Stomatologie*, nov. 1925, p. 1223, 38 fig.

WARNEKROS. — « « Gaumens palten. » *Arch. f. Laryngologie und Rhinologie*, 1908, t. XXI, p. 144.

WARREN. — *Developpement and anatomy of nasal accessory sinuses in man.* Philadelphie, 1914, 170 pages.

WARYNSKI (de Genève). — « Contribution à l'étude du bec-de-lièvre simple et complexe. » *Arch. f. patholog. anat.*, 1888, t. CXII, p. 507.

ZAHAREANU. — *La déformation de la narine dans le bec-de-lièvre unilatéral total*, thèse Paris, 1921.

SUR LA SIGNIFICATION DU LIGAMENT CORACO-CLAVICULAIRE INTERNE (1)

par

H. ROUVIÈRE

Trois hypothèses ont été émises sur l'origine du ligament coraco-claviculaire interne. Certains pensent, avec Sutton, que ce ligament dérive du coracoïde, ou, comme le croit Fitzwilliams, du procoracoïde. D'autres, parmi lesquels Testut, voient dans ce ligament le reliquat d'un faisceau du sous-clavier primitivement inséré sur l'apophyse coracoïde. H. Vallois, enfin, croit que le ligament coraco-claviculaire interne résulte, comme bien d'autres ligaments, comme les ligaments latéraux des articulations condyliennes par exemple, de l'orientation que prennent les fibres du tissu conjonctif placées « entre deux points mobiles, l'un par rapport à l'autre, mais dont l'écartement reste sensiblement constant ».

Les arguments invoqués par Vallois contre la première hypothèse paraissent décisifs. Mais une grave objection peut également être faite à l'explication que cet auteur donne de la genèse du ligament.

Si le ligament coraco-claviculaire interne avait l'origine que Vallois lui attribue, les conditions qui le font apparaître existant toujours, le ligament devrait se former toujours et se présenter avec une disposition à peu près la même dans tous les cas. Or, le ligament est inconstant et se montre sous des formes bien différentes les unes des autres.

La préparation que j'ai l'honneur de vous présenter me paraît démontrer l'origine musculaire du ligament coraco-claviculaire interne.

Sur cette préparation, on voit à la place du ligament un muscle surnuméraire et une membrane fibreuse (voir figure).

Le muscle surnuméraire s'étend de l'omoplate à la clavicule. Du côté de l'omoplate, il s'attache : 1° à la face supérieure de l'apophyse coracoïde, au-dessus de l'insertion du petit pectoral ; 2° au bord de l'acromion, depuis le sommet de cette apophyse, jusqu'à l'extrémité

(1) Communication faite à la Société Anatomique de Paris, à la séance du 4 mars 1926.

antérieure de l'articulation acromio-claviculaire. L'insertion sur l'apophyse coracoïde et sur l'acromion se fait par l'intermédiaire d'une même lame tendineuse, large et mince, qui s'épaissit en arrière, où elle prend la forme d'une étroite bandelette ; elle se continue en avant avec le feuillet fibro-celluleux qui recouvre le petit pectoral ; enfin, elle s'unit en dehors au ligament acromio-claviculaire.

Le corps charnu qui fait suite au tendon d'origine est court et se continue par une seconde lame tendineuse qui passe en avant du sous-clavier et s'attache à la clavicule le long du bord antérieur de ce muscle. Son insertion claviculaire s'étend jusqu'à 2 centimètres environ de l'articulation sterno-costo-claviculaire.

En réfutant l'hypothèse d'après laquelle le ligament coraco-claviculaire

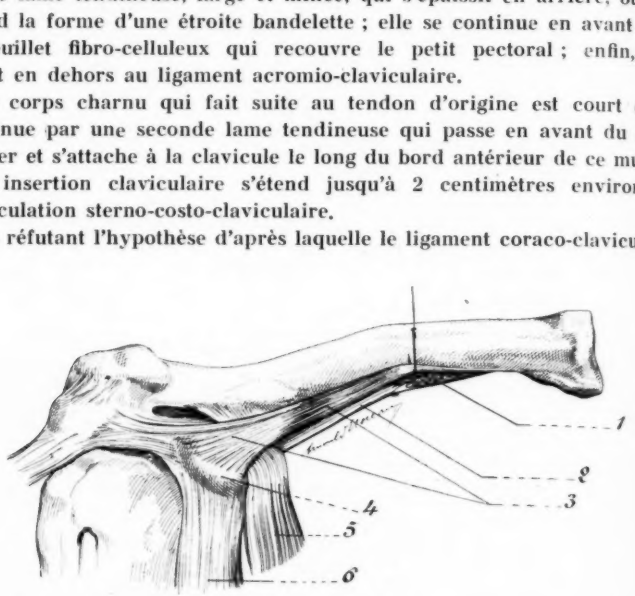

1, muscle sous-clavier ; 2, bord libre, épais, de la membrane fibreuse ; 3, faisceau musculaire surnuméraire ; 4, apophyse coracoïde ; 5, petit pectoral ; 6, coraco-brachial et court biceps.

peut être assimilé au muscle sterno-chondro-scapulaire, Vallois dit : Jamais l'extrémité interne de ce muscle « ne croise le sous-clavier pour aller s'insérer à la clavicule, pas plus chez les mammifères, où le muscle est normal, que chez l'homme, dans les cas où il reparaît ; jamais, par conséquent, il n'offre la disposition du ligament coraco-claviculaire interne et il ne peut lui être comparé ».

Or, le faisceau musculaire que je viens de décrire ne peut être rattaché, en raison de ses insertions sur la partie antérieure de la coracoïde et de l'acromion, au groupe des muscles surnuméraires coraco-claviculaires, qui se détachent de la racine de la coracoïde et du ligament coracoïdien. Il représente soit un faisceau scapulaire du sous-clavier, soit une variété très rare de muscle sterno-chondro-scapulaire inséré sur la clavicule, en avant du sous-clavier.

La membrane fibreuse coraco-claviculaire, qui, avec ce muscle surnuméraire, remplace le ligament coraco-claviculaire, est large et épaisse, surtout le long de son bord interne, libre, où elle mesure près de 2 millimètres d'épaisseur.

Son attache à la coracoïde se fait en avant du ligament trapézoïde et se prolonge un peu au-dessous de l'insertion du petit pectoral. La membrane fibreuse se dirige en haut, en dedans et en avant, vers la clavicule et atteint le sous-clavier. Ensuite son bord libre, épais, s'unit à la gaine de ce muscle et longe de dehors en dedans son bord inférieur.

Ce que l'on sait des variations des muscles sous-claviculaires permet de croire que cette membrane est le reliquat d'un chef coracoïdien du sous-clavier ou, peut-être, du muscle sterno-chondro-scapulaire.

L'état de la préparation ne m'a pas permis d'examiner les insertions internes du muscle surnuméraire et de la membrane fibreuse.

Ce muscle et cette membrane sont placés l'un devant l'autre, celle-ci derrière celui-là, et ne sont séparés l'un de l'autre que par un étroit interstice. A l'extrémité inférieure de cet interstice, c'est-à-dire dans l'écartement des attaches coracoïdiennes du muscle et de la membrane fibreuse, s'insèrent les faisceaux les plus élevés du tendon du petit pectoral. Or, l'insertion coracoïdienne du ligament coraco-claviculaire interne se fait normalement, non pas comme on le dit généralement, au sommet de l'apophyse coracoïde, mais sur son bord interne, par deux lames fibreuses séparées par un interstice dans lequel pénètre l'extrémité postérieure du tendon du petit pectoral.

En raison de tous ces faits, je pense que le ligament coraco-claviculaire interne provient de la transformation fibreuse de deux faisceaux musculaires distincts, séparés, à leur attache coracoïdienne, par l'insertion du petit pectoral.

Ces deux faisceaux musculaires appartiennent soit au sous-clavier, soit au sterno-chondro-scapulaire. Peut-être l'un d'eux, le faisceau antérieur, représente-t-il seul ce dernier muscle, tandis que le faisceau postérieur serait un chef coracoïdien du sous-clavier. Si l'on peut, croyons-nous, affirmer l'origine musculaire du ligament coraco-claviculaire interne, il ne nous paraît pas possible d'établir de façon certaine la signification des faisceaux musculaires surnuméraires que remplace le ligament.

REVUE GÉNÉRALE

LA MALADIE DE GAUCHER

par

CHARLES OBERLING

Chef de Travaux à l'Institut d'Anatomie pathologique de Strasbourg.

Malgré sa grande rareté, cette curieuse maladie a été l'objet de nombreux travaux, surtout dans ces dernières années. Ce sont essentiellement les recherches sur le système réticulo-endothélial qui en ont approfondi la connaissance et qui ont donné à la maladie de Gaucher une certaine notoriété dans le public médical. En effet, l'importance que perd cette affection par sa rareté est largement compensée par l'intérêt théorique qui s'y attache. Dans l'édifice doctrinaire du système réticulo-endothélial, la maladie de Gaucher apparaît comme une expérience réalisée spontanément par la nature et que nous pouvons enregistrer au même titre que les colorations vitales et les infiltrations cholestériques produites par ANITSCHKOW. Grâce à la connaissance plus répandue de cette maladie, les observations se sont multipliées, les recherches histologiques et chimiques, entreprises avec les techniques modernes, ont apporté de nombreuses précisions et ont fait connaître toute une série d'états morbides voisins de la maladie de Gaucher et souvent confondus avec elle. Il paraît donc utile d'examiner objectivement ces faits acquis, de confronter les opinions divergentes pour voir dans quel sens devront se diriger les recherches futures.

HISTORIQUE

Dans sa remarquable thèse, intitulée : *De l'épithélioma primitif de la rate ; Hypertrophie idiopathique de la rate sans leucémie,* GAUCHER isola un état morbide particulier qui jusque-là avait été confondu dans

le chapitre touffu des splénomégalies aleucémiques. L'observation qui servit de base à ce travail fut celle d'une jeune femme ayant présenté dès l'âge de sept ans une hypertrophie de la rate. Des épistaxis fréquentes, puis des hémorragies gingivales furent pendant de longues années les seules manifestations morbides. A partir de la vingt-quatrième année, le tableau changea. La diathèse hémorragique s'accentua de plus en plus, une pigmentation brunâtre des téguments apparut. Huit ans plus tard, la malade fut enlevée par une pneumonie caséeuse. L'autopsie fit découvrir une rate qui avait atteint le poids énorme de 4770 grammes ; le foie, également hypertrophique, pesait 3480 grammes. L'examen microscopique montra un bouleversement complet de la structure splénique. Les corpuscules de Malpighi n'existaient plus, la pulpe rouge était entièrement constituée par de grosses cellules « épithéliales » situées dans des alvéoles formées par la trame splénique.

Par l'étude minutieuse de l'évolution clinique et de l'image anatomique, Gaucher arrive à la conviction qu'il s'agit d'une entité morbide inconnue jusque-là, dont le substratum anatomique est représenté par un épithélioma primitif de la rate.

Cette interprétation anatomique semble peut-être un peu singulière de nos jours, mais il faut se rappeler que la thèse de Gaucher parut en 1882, à une époque, donc, où l'origine conjonctive des épithéliomas était admise par tout le monde, même par les histologistes les plus avertis, tels que Virchow. Sans doute, Gaucher avait eu l'idée juste que les grandes cellules épithéliales se développent aux dépens des éléments contenus dans la pulpe splénique.

Quelques années plus tard, il précise d'ailleurs lui-même cette hypothèse dans une discussion avec Bruhl et Debove à la Société Anatomique. « Sous l'influence d'une cause encore inconnue, prolifération irritative des éléments conjonctifs de l'organe, hyperplasie conjonctive et fibreuse, étouffement des vaisseaux. En même temps, déviation du type normal des éléments parenchymateux qui, peu à peu, de l'état de noyaux passent à l'état de cellules par adjonction d'une masse protoplasmique typique. »

Le second cas, décrit par Collier en 1895, se rapporte à une fillette de six ans chez laquelle la tuméfaction splénique existait dès l'âge de deux ans.

C'est dans cette publication que se trouve mentionné pour la première fois le caractère familial de la maladie : la sœur aînée de la malade en question, morte également à l'âge de six ans, avait présenté à l'autopsie une rate de 875 grammes.

La troisième observation est due à Picou et Ramond (1896). Ces auteurs donnent une description clinique et anatomique très détaillée

d'un cas typique, ils constatent la présence des mêmes cellules épithéliales dans certains ganglions du hile splénique. Quant à la conception anatomique de la maladie, ils se rallient entièrement à l'opinion de Gaucher : la tuméfaction splénique est déterminée par un épithélioma, les cellules épithéliales incluses dans les ganglions représentent des métastases. Mais l'opinion régnante de cette époque n'admettait plus la genèse d'un épithélioma aux dépens d'un organe entièrement mésenchymateux. C'est pour cette raison que les auteurs eurent recours à une seconde hypothèse : ils attribuaient la genèse de l'épithélioma à des germes pancréatiques aberrants inclus dans la rate. La dysembryoplasie jouait trop visiblement le rôle du *deus ex machina* pour sauver une hypothèse chancelante ; aussi Cornil ne tarde-t-il pas à faire vivement obstruction contre cette manière de voir. Pour lui, le processus n'a rien d'un épithélioma. Les grandes cellules rappellent de très près les éléments qu'on trouve dans les ganglions irrités hyperplasiques. La présence d'une charpente réticulée tout autour des cellules épithéliales démontre à l'évidence que ce sont les *éléments réticulés mêmes* qui sont devenus hyperplasiques.

Les nombreuses recherches microscopiques pratiquées depuis ce temps avec des techniques de plus en plus perfectionnées n'ont pu que confirmer l'opinion du grand histopathologiste français. Ce fut d'abord Bovaird qui, à l'appui d'une observation avec examen anatomique complet, combattit l'idée d'un processus néoplasique et interpréta cette affection comme une *hyperplasie endothéliale généralisée*. Schlagenhaufer, dans sa publication mémorable, parue en 1907, donne une mise au point de la question et considère la maladie comme une *prolifération systématique de tout le tissu réticulé*. Dans la suite, il faut citer tout particulièrement Brill, Mandlebaum et Libmann, qui, par leurs nombreux travaux, ont puissamment contribué à élargir nos connaissances sur cette maladie, tant au point de vue clinique qu'au point de vue anatomique. Notons en passant que Brill fut le premier à poser sur le vivant le diagnostic de maladie de Gaucher.

Il serait fastidieux de citer tous les auteurs qui se sont occupés de la question en produisant du matériel casuistique. Le lecteur trouvera à la fin de cet article une énumération complète de tous les cas publiés avec leurs principales particularités. Marchand fut le premier à reconnaître que le volume considérable des cellules réticulaires n'est pas dû à une hypertrophie du cytoplasme, mais à l'infiltration de celui-ci par une substance hétérogène. Son élève Risel chercha vainement à déterminer exactement la nature de cette substance. Celle-ci n'a été identifiée que très récemment par les travaux chimiques de Lieb et Epstein.

Avec les travaux sur le système réticulo-endothélial, l'histoire de la maladie de Gaucher entre dans une nouvelle époque. Grâce à ces recherches, on est arrivé à comprendre la topographie et la pathogénie des lésions, la maladie de Gaucher a trouvé son cadre nosologique en prenant sa place parmi les affections systématisées de l'appareil macrophagique.

Dans les derniers temps, le nombre des observations publiées a considérablement augmenté : on n'en compte pas moins de quatorze dans les cinq dernières années. C'est là un indice certain qu'avec nos connaissances plus approfondies les cas sont plus souvent dépistés et correctement interprétés. Parmi les auteurs qui ont apporté les dernières précisions à la pathologie de cette maladie, il y a lieu de citer tout particulièrement Epstein et Pick.

CLINIQUE

A. — Symptomatologie

La maladie de Gaucher est une affection familiale, mais non héréditaire. Le caractère familial est noté dans presque 40 % des cas publiés. Le sexe féminin est frappé de préférence ; si nous consultons l'ensemble des observations, nous trouvons vingt-cinq cas féminins sur seize cas masculins.

La première manifestation morbide consiste en une tuméfaction lente et progressive de la rate qui se produit en l'absence de tout trouble fonctionnel. Le début est donc toujours insidieux, généralement impossible à déterminer avec exactitude. Parfois la maladie est fortuitement découverte lors d'un examen médical quelconque, les résultats ainsi obtenus font croire qu'elle se déclare souvent dès la première enfance. Les observations les plus intéressantes à ce sujet ont été faites par les médecins avertis qui, après avoir reconnu l'affection, ont soumis à un examen minutieux tous les membres de la famille. C'est ainsi que Brill a pu fixer très exactement chez un de ses malades le début de la tuméfaction splénique à l'âge de dix-neuf ans.

L'augmentation de la rate est supportée sans aucun malaise pendant plusieurs années ; les malades se portent parfaitement bien et accomplissent sans aucune difficulté les besognes auxquelles les oblige leur profession. Mais, à la longue, l'organe tuméfié détermine des douleurs sourdes dans l'hypochondre gauche. Ces douleurs sont d'abord passagères, elles n'apparaissent qu'à l'occasion de la marche ou de la station debout prolongées et laissent aux malades des intervalles de repos sans

la moindre trace de souffrance. Puis elles deviennent plus tenaces, plus intenses et peuvent se présenter sous forme de véritables crises. Ces phénomènes douloureux sont sans doute liés au tiraillement du ligament suspenseur de la rate : l'organe, considérablement accru, n'a plus de place dans l'hypochondre, il « tombe » dans le bas-ventre, peut descendre jusqu'au niveau de la symphyse et simuler ainsi un fibrome ou une tumeur ovarienne (voir l'observation de PICOU et RAMOND). L'augmentation énorme de la rate détermine naturellement une compression des organes voisins ; c'est sans doute à ce phénomène qu'il faut attribuer certains symptômes, inconstants il est vrai, mais non moins importants, tels que les gastralgies, les vomissements, la constipation, la pollakiuvie et les troubles cardiaques.

Nous sommes arrivés ainsi en pleine période d'état, caractérisée par la grosse tuméfaction splénique. Le ventre est saillant à tel point qu'on pourrait croire à une grossesse avancée. Au palper, on reconnaît une grosse masse résistante à contours réguliers qui s'étend de l'hypocondre gauche jusqu'au bassin. Dans l'hypochondre droit, on sent avec netteté le foie, également grossi, dépassant largement le rebord costal. On a tout à fait l'impression, comme l'ont remarqué PICOU et RAMOND, que « le foie et la rate remplissent à eux seuls toute la cavité abdominale ». L'ascite fait toujours défaut.

Ces symptômes, liés plus ou moins directement à la tuméfaction spléno-hépatique, s'accompagnent habituellement d'autres manifestations, d'un ordre plus général, intéressantes parce qu'elles extériorisent l'atteinte systématisée de l'appareil réticulo-endothélial.

En première ligne, il faut citer la *diathèse hémorragique*. L'épistaxis ouvre généralement la scène, c'est souvent un symptôme très précoce ; dans bon nombre de cas, c'est l'épistaxis qui a conduit les malades chez le médecin. Viennent ensuite les altérations des gencives. Celles-ci se gonflent, deviennent fongueuses, douloureuses au moindre contact et saignent avec une grande facilité. Il se développe ainsi un état morbide qui n'est pas sans analogie avec le scorbut et qui influence d'une façon très fâcheuse l'état général des malades. La mastication devient de plus en plus difficile, les hémorragies s'accentuent, c'est pour ces raisons que les altérations gingivales marquent généralement le début de la période de dénutrition et de cachexie.

A une époque plus avancée, la diathèse hémorragique s'accuse avec plus de violence encore. Il y a du purpura : d'innombrables taches ecchymotiques se produisent par poussées, puis se résorbent, et pendant ces périodes de résorption les malades sont tourmentés par de vives démangeaisons. Parfois on a noté du melæna, des métrorragies et des vomissements sanglants.

Sang. — En présence d'une affection où la splénomégalie est un des principaux symptômes cliniques, l'examen hématologique s'impose, il n'est donc pas étonnant que la formule sanguine ait été minutieusement étudiée dans la plupart des cas publiés. Déjà Gaucher insiste sur le fait qu'il n'y a pas de leucémie, nous ajoutons aujourd'hui qu'il y a au contraire leucopénie. Cette leucopénie est le plus souvent modérée, mais elle est presque constante, elle intéresse tantôt les neutrophiles, tantôt les lymphocytes. Ce n'est qu'à la suite de la splénectomie qu'on note parfois une leucocytose. Le nombre des globules rouges est normal pendant la première période de la maladie ; plus tard, il subit presque toujours une diminution modérée, la moyenne des chiffres indiqués varie entre 3.500.000 et 4.000.000. La valeur globulaire est diminuée : c'est donc une anémie de type chlorotique. La résistance globulaire paraît normale ; KRAUS, LIPPMANN et ZADEK ont noté une thrombopénie. Quant aux temps de saignement et de coagulation, nous n'avons trouvé aucune indication à cet égard dans la littérature. Des éléments anormaux (myélocytes, normoblastes, etc.) sont d'une rareté excessive ; enfin, jamais on n'a observé jusqu'à présent des cellules de Gaucher dans le sang circulant.

L'appareil lymphatique superficiel ne montre généralement aucune modification, la tuméfaction des ganglions palpables est tout à fait exceptionnelle.

Comme seconde manifestation d'ordre général, il faut noter les *pigmentations anormales.* Les troubles de la pigmentation sont l'indice de l'hémochromatose, qui apparaît constamment à une période avancée de la maladie. Les régions exposées habituellement à la lumière (face, nuque, cou, mains) prennent une teinte jaune brunâtre, parfois vive ou franchement bronzée. Cette coloration est particulièrement intense sur le dos du nez et tout autour des yeux. Plus tard, la pigmentation anormale s'étend également aux parties couvertes. Les muqueuses restent habituellement libres, exception faite des conjonctives. A ce niveau, on voit souvent de petites zones épaissies, jaune brûnâtre, formant un triangle dont la base est dirigée vers la cornée. Cette tache, comparable à la pinguecula se développe du côté nasal d'abord, du côté temporal ensuite ; ce n'est guère que dans l'ochronose qu'on la voit avec la même netteté. L'ictère ne fait pas partie du tableau clinique de la maladie de Gaucher.

La fièvre est exceptionnelle, elle est toujours due à des complications. BRILL a observé chez plusieurs de ses malades des accès de transpiration intenses avec frissons.

B. — Evolution et formes cliniques

En présence de cette symptomatologie, on devine facilement que la maladie de Gaucher est une affection chronique, « ultra-chronique » même, suivant l'expression de Pick. Quinze à vingt ans représentent la durée moyenne ; le malade de Schlagenhaufer vécut trente-six ans après l'apparition de la splénomégalie. Dans ces circonstances, il n'est pas étonnant qu'une grande partie des malades meurent d'affections intercurrentes. Le tableau annexé à la fin de ce travail indique, sous la rubrique « cause de mort », un pêle-mêle de splénectomies, broncho-pneumonies, tuberculose (4 cas), cholangite purulente, cancer du hile hépatique, fracture du crâne, etc. Mais, malgré tout, cette maladie détermine des états qui, dans un délai plus ou moins long, entraînent fatalement la mort. La limite extrême atteinte jusqu'à présent est de cinquante et un ans. Surtout les manifestations de la diathèse hémorragique deviennent dangereuses aux malades ; les hémorragies répétées consument les forces et l'anémie devient d'autant plus menaçante qu'il s'y ajoute habituellement la dénutrition, suite directe des lésions gingivales. Nous trouvons ainsi une période cachectique terminale pendant laquelle la pigmentation particulière, le contraste entre le ventre énorme et la maigreur du corps donnent à ces malades un aspect saisissant.

La description que nous venons de donner s'applique à la majorité des cas, c'est la *forme chronique* habituelle. Si l'on veut schématiser son évolution, on peut distinguer trois phases : *la période latente*, caractérisée par l'absence de tout symptôme subjectif ; la *période d'état* avec la grosse tumeur splénique, la diathèse hémorragique et les troubles de la pigmentation ; enfin la *période cachectique* terminale.

A côté de cette forme chronique, on connaît maintenant toute une série d'observations dans lesquelles la maladie de Gaucher a été mortelle à brève échéance. Cette *forme à évolution rapide* ne se voit que chez le nourrisson ; nous citons à titre d'exemple les cas de Ruska, Krauss, Nauwerck et notre observation personnelle. La tuméfaction abdominale est évidente dès les premières semaines, les enfants se développent mal et sont enlevés au bout de quelques mois par une cachexie progressive.

C. — Diagnostic et diagnostic différentiel

Grâce à cette symptomatologie caractéristique, le diagnostic clinique de la maladie de Gaucher est possible. Brill fut le premier à le poser, et après lui le diagnostic sur le vivant a été fait par toute une série

d'auteurs : DE JOSSELIN DE JONG et VAN HEUKELOM, REUBEN, EPPINGER, WORINGER.

Evidemment, la grande rareté de l'affection inspirera toujours une certaine hésitation au clinicien, il ne pensera à la maladie de Gaucher qu'en dernière instance et après avoir soigneusement éliminé une foule d'autres affections plus fréquentes. Le diagnostic se fera donc essentiellement *per exclusionem.*

L'examen du sang permet de suite d'éliminer les *leucémies* et l'*anémie pernicieuse.* Ensuite, il faut penser à la forme spléno-hépatique de la *maladie de Hodgkin.* Cette forme est très rare à l'état de pureté, la rate n'atteint jamais les dimensions qu'on observe dans la maladie de Gaucher ; même à l'absence complète d'une lymphadénie cervicale, la radiographie montre presque toujours une tuméfaction des ganglions médiastinaux. *L'ictère hémolytique familial* se distingue de la maladie de Gaucher précisément par l'existence de l'ictère, par la diminution de la résistance globulaire et par l'urobilinurie.

La *maladie de Hanot* ne prête guère à une confusion. On se rappellera que cette affection s'accompagne fréquemment d'ictère, de fièvre, de bilirubinurie. La splénomégalie n'est jamais aussi accusée que dans la maladie de Gaucher.

La *maladie de Banti* n'entre en ligne de compte que dans sa première période, mais à cette époque le diagnostic différentiel entre les deux affections peut présenter des difficultés sérieuses. Les mêmes difficultés se présentent si l'on veut faire la séparation clinique entre la maladie de Gaucher et la *splénomégalie lipoïdocellaire.* C'est une entité morbide très voisine de la maladie de Gaucher, limitée à la première enfance et caractérisée par une évolution très rapide. Le diagnostic différentiel avec la forme rapide de la maladie de Gaucher, qui s'observe, elle aussi, chez le nourrisson, est le plus souvent impossible par le seul examen clinique.

Mais n'oublions pas que nous avons encore un autre moyen de diagnostic très précis à notre disposition : c'est *l'examen histologique des particules spléniques prélevées par la ponction.* Grâce à ce procédé, qui a été employé par BERNSTEIN, REUBEN et LIPPMANN, le diagnostic de la maladie de Gaucher devient à la fois facile et précis.

ANATOMIE MACROSCOPIQUE

C'est la rate et le foie qui, par leurs dimensions, attirent de suite l'attention du prosecteur.

La *rate* est en général énorme ; dans un des cas décrits par BRILL, MANDLEBAUM et LIBMANN, l'organe atteignit le poids fabuleux de 8 kilos

100 grammes ; la maladie de Gaucher réalise donc les plus grosses tuméfactions spléniques qu'on connaisse. Le poids moyen trouvé chez les malades adultes oscille entre 3 et 4 kilogrammes.

La forme de l'organe est régulière, les bords sont émoussés, la surface est tantôt lisse, tantôt déformée par des cicatrices de périsplénite ou d'infarctus. La consistance est ferme, homogène ; l'organe, placé sur la table, conserve sa forme, les coupes se pratiquent avec une grande facilité. La surface de coupe est lisse, sa teinte — uniforme au premier coup d'œil — varie suivant les cas. Chez les sujets jeunes, elle est gris rosé ou rouge saumon ; dans les cas avancés de l'adulte, où l'hémochromatose est presque constante, la couleur tire plutôt sur le rouge brun. Les trabécules et la pulpe blanche sont à peine visibles, mais en regardant de plus près, on voit presque constamment de toutes fines taches et traînées grisâtres ou gris jaunâtre qui produisent une marbrure très délicate et très nette à la loupe.

Les lésions secondaires sont assez fréquentes. Le plus souvent, on a signalé des infarctus, tantôt frais, tantôt en organisation ou complètement cicatrisés. PICK décrit des foyers de nécrose sans lésions vasculaires évidentes ; KRAUS observe dans son cas de nombreux cavernomes.

Le *foie* est presque toujours modifié ; quelques rares observations seulement, concernant des sujets très jeunes, font exception à cette règle. L'organe est tuméfié, mais n'atteint jamais le volume de la rate : 2 à 3 kilogrammes sont indiqués comme poids moyen. Sauf quand il y a périhépatite, la surface est lisse, le bord libre est émoussé, la forme normale est conservée. La consistance est ferme, parfois nettement fibreuse, l'écrasement difficile. La description de la surface de coupe varie beaucoup chez les différents auteurs. Tantôt c'est un parenchyme homogène gris rosé ou rouge brunâtre avec une fine marbrure grise comme dans la rate, tantôt c'est un tissu hépatique à dessin lobulaire exagéré, parfois même on note une surface granuleuse comme dans certaines cirrhoses. L'organe présente donc un aspect très particulier, et Gaucher lui-même remarque à juste titre que c'est une cirrhose qui ne se rattache ni au type de la cirrhose commune ni à celui de la cirrhose hypertrophique.

En dehors du foie et de la rate, les constatations nécropsiques sont souvent peu caractéristiques.

L'hypertrophie des *ganglions lymphatiques*, qu'on note surtout dans les cas adultes, présente deux particularités : d'abord, elle n'est jamais généralisée, elle frappe de préférence certains ganglions mésentériques, rétropéritonéaux ou trachéobronchiques, les ganglions superficiels restent toujours indemnes ; ensuite cette hypertrophie est toujours modérée. A la coupe, les ganglions tuméfiés montrent une teinte rouge grisâtre

ou brunâtre quand il y a hémochromatose. L'examen attentif permet des fois de reconnaître la même marbrure gris jaunâtre que présentent les surfaces de section de la rate et du foie.

Les altérations macroscopiques de la *moelle et du tissu osseux*, connues seulement depuis le travail de RISEL, ont été particulièrement étudiées par PICK. La moelle diaphysaire des os longs montre presque constamment une infiltration formée par des nodules et par des traînées grisâtres ; ce sont les mêmes éléments que nous avons rencontrés dans tous les organes décrits jusqu'à présent. Mais, dans certains cas, les lésions du système osseux sont beaucoup plus prononcées, les observations de PICK et de ZADEK montrent la nécessité d'isoler dans la maladie de Gaucher un « type osseux ». Les altérations frappent les os longs aussi bien que les os courts. Les nodules que nous venons de décrire grossissent, donnent naissance à des foyers de plus en plus volumineux qui rongent l'os et déterminent des destructions importantes. Au niveau des extrémités, on a observé des fractures spontanées attribuables à ces foyers au niveau de la colonne vertébrale, la compression plus ou moins complète de certaines vertèbres crée des aspects analogues au mal de Pott tuberculeux. La conservation intégrale des disques intervertébraux permet très facilement le diagnostic différentiel entre ces deux affections.

ANATOMIE MICROSCOPIQUE

Lorsqu'on examine des coupes de rate ou de foie, on remarque tout de suite les grandes cellules particulières que Gaucher avait qualifiées d'épithéliales, et qu'on retrouve, avec leur caractère invariablement identique, dans toutes les descriptions histologiques. Ces cellules représentent l'élément vraiment pathognomonique de la maladie, si bien qu'on ne pouvait mieux les désigner que par le nom de *cellules de Gaucher*. Pour éviter des répétitions, nous donnerons un exposé général des caractères histologiques et chimiques de ces cellules avant de décrire les différents organes.

La cellule de Gaucher

a) Les caractères histologiques. — La cellule de Gaucher est un élément excessivement fragile, l'étude de ses caractères cytologiques exige une technique impeccable : fixation de tranches minces de matériel aussi frais que possible, de préférence dans le Müller-formol, coloration par les méthodes trichromes au bleu d'aniline de MASSON ou de MALLORY ou à l'hématoxyline phosphotungstique de MALLORY. Pour l'étude de la

disposition et de l'histogénèse des cellules de Gaucher, l'imprégnation des fibres grillagées suivant la méthode de BIELSCHOWSKY-MARESCH est indispensable.

Traitée de cette façon, la cellule de Gaucher se présente comme un élément volumineux, vaguement arrondi ou polygonal. Au fond, ces cellules montrent de grandes variations, tant de leur taille que de leur forme (voir fig. 2). On voit de véritables cellules géantes à côté d'éléments quatre ou cinq fois plus petits, les contours réguliers que figurent les planches de GAUCHER, de PICOU et RAMOND et d'autres ne se voient plus dans nos coupes actuelles. Les noyaux, tantôt uniques, tantôt multiples, sont en général refoulés à la périphérie du cytoplasme. La forme du noyau est irrégulière, allongée, vaguement arrondie ou bourgeonnante. Les noyaux sont relativement clairs, la charpente chromatinienne est très lâche. Ils renferment toujours un ou plusieurs nucléoles. Les mitoses sont certainement exceptionnelles; il n'y a qu'Epstein qui en mentionne ; les figures amitotiques, par contre, sont d'une assez grande fréquence.

Le cytoplasme montre une structure très typique que les anciens auteurs ont souvent qualifiée de *vacuolaire*. Cette interprétation est manifestement inexacte. On voit, en effet, deux choses dans le corps de ces cellules : c'est, d'une part, la masse cytoplasmique, réduite le plus souvent à un réticulum très fin, et, d'autre part, des masses claires, homogènes, englobées par le réticulum cytoplasmique. Mais ces parties claires ne représentent pas des vacuoles ; avec nos techniques perfectionnées, on voit indiscutablement qu'il s'agit d'une masse cyanophile, d'aspect homogène, hyalin. Parfois, on a nettement l'impression d'une substance gonflée, globuleuse, myélinique ; dans d'autres cellules, cette masse présente des apparences cristalloïdes avec des stratifications comparables à celles d'un grain d'amidon. Le réticulum cytoplasmique s'insinue alors à ces stratifications, forme des traits parallèles ou des anneaux concentriques qui donnent à la cellule un aspect feuilleté ou fripé très particulier.

Examinées à l'état frais (MARCHAND), ces cellules paraissent opaques, d'un reflet hyalin, elles ont une consistance pâteuse rappelant un peu celle de la myéline.

Les cellules de Gaucher sont des phagocytes énergiques. Elles renferment fréquemment des hématies, des débris leucocytaires, du pigment ferrugineux à l'état cristallin, granuleux ou dissous.

Toutes ces études aboutissent au résultat suivant: la cellule de Gaucher doit ses caractères particuliers à la présence d'une substance qui l'infiltre et qui, en se gonflant, dissocie le cytoplasme.

b) Les caractères chimiques. — Naturellement, on a essayé par tous

les moyens à identifier la nature chimique de cette substance. Pendant longtemps, les résultats de ces recherches ont été très médiocres et plutôt d'ordre négatif. RISEL a montré qu'il ne s'agit ni de graisses, ni de lipoïdes, toutes les réactions des corps gras, y compris la coloration de la myéline, suivant la méthode de Weigert, restent négatives. Il en est de même avec les réactions de l'amyloïde et de la substance hyaline. Seules les réactions de Millon et de la xantho-protéine sont faiblement positives. Risel en conclut qu'il s'agit d'un corps albuminoïde. Ce n'est que tout récemment qu'on a obtenu des précisions à ce sujet. Les examens chimiques entrepris par EPSTEIN et H. LIEB ont montré que la « substance de Gaucher » est un composé lipo-protéique d'une structure très complexe. Ce sont des phosphatides accouplées à un corps qui entre dans le groupe des cérébrosides (sphingo-galactosides). H. Lieb a pu isoler ce corps. Grâce aux produits obtenus par hydrolyse (acide ligno-cérinique, sphingosine et galactose), il a pu l'identifier comme étant la kérasine.

La rate

La structure de la rate est entièrement bouleversée ; les corpuscules de Malpighi, les trabécules, tout paraît noyé dans une infiltration excessivement abondante par des cellules de Gaucher qui, à elles seules, constituent la masse presque entière de l'organe.

Les descriptions histologiques fournies par les différents auteurs montrent que l'étendue de la transformation gauchérienne, et avec elle l'image histologique de l'organe, varie suivant les cas. Abstraction faite de certains détails, on peut distinguer essentiellement deux types : dans le premier, la transformation gauchérienne est totale ; dans le second, elle est partielle.

1. *La rate à transformation gauchérienne totale.* — La première variété se rencontre d'habitude chez les sujets jeunes. Notre observation personnelle, qui a pour objet un enfant de onze mois, est de ce nombre, elle peut donc nous servir d'exemple pour la description. La coupe de rate présente un aspect très uniforme, il y a une infiltration diffuse par des cellules de Gaucher, tassées les unes contre les autres, constituant des plages étendues. Ces plages ne sont interrompues que par des fentes irrégulières, assez espacées, qui représentent évidemment les sinus comprimés. Çà et là, on reconnaît encore des vestiges de follicules lymphatiques sous forme d'un liseré lymphocytaire groupé tout autour d'un amas de cellules de Gaucher qui occupe le centre de l'ancien corpuscule. En somme, l'infiltration gauchérienne s'étend aux corpuscules de Malpighi et à l'ensemble des cordons de Billroth ; les sinus seuls sont res-

pectés. L'aspect des cellules correspond dans tous les détails à la description générale qui précède. Tantôt les cellules sont tassées, tantôt elles laissent entre elles de petits espaces remplis d'hématies. Du réticulum

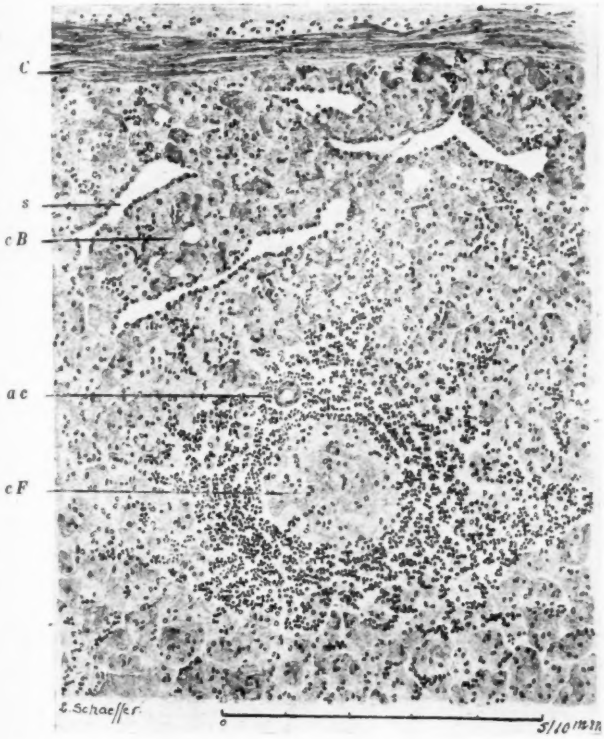

FIG. 1 (personnelle). — **Rate à transformation gauchérienne totale, faible grossissement. *C*, capsule ; *s*, sinus ; *c B*, cordons de Billroth ; *c F*, centre de Flemming ; *a c*, artère centrale du corpuscule de Malpighi.**

Les corpuscules sont presque entièrement remplacés par des cellules de Gaucher, il ne persiste qu'un liseré lymphocytaire périphérique. Transformation totale des cordons de Billroth, les sinus seuls sont respectés.

pulpaire ne persistent que les fibres, celles-ci semblent nettement écartées les unes des autres, forment un réseau à mailles très élargies. Les préparations traitées par la méthode de Bielchowsky-Maresch montrent bien les rapports intimes qui existent entre les fibres réticulaires et les

cellules de Gaucher : ces fibres dissocient les plages cellulaires, arrivent au contact direct des cellules, les enlacent ; bref, elles affectent avec les cellules de Gaucher les mêmes rapports topographiques qu'avec les cellules réticulaires.

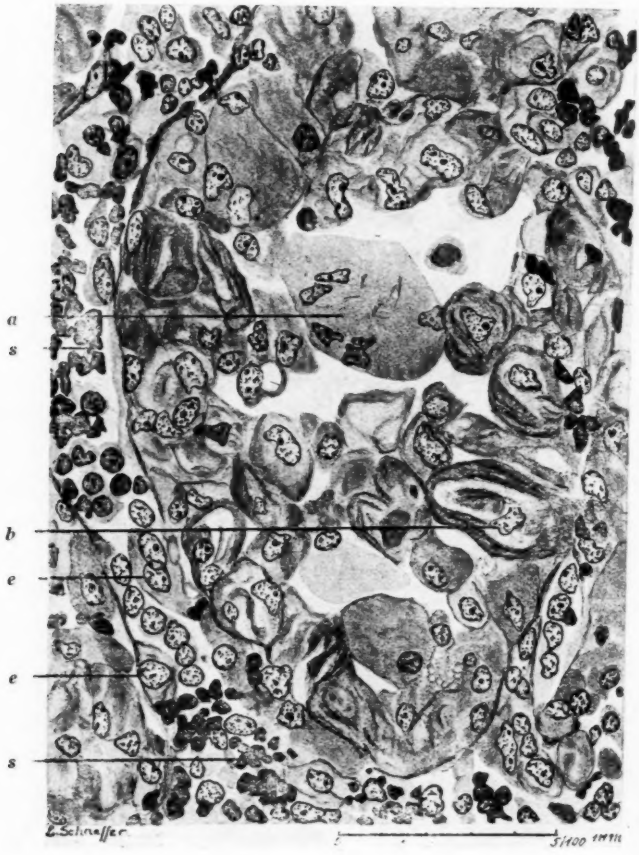

FIG. 2 (personnelle). — Aspect au fort grossissement d'un cordon de Billroth, limité par le sinus *s*. On distingue nettement les caractères cytologiques particuliers des cellules de Gaucher. A côté de cellules relativement petites, s'en trouvent d'autres, très volumineuses, à noyaux multiples (*a*). La cellule *b* montre bien la structure feuilletée du cytoplasme. Les cellules endothéliales des sinus (*e*) sont en voie de transformation gauchérienne.

Il s'ensuit avec évidence que les cellules de Gaucher représentent tout simplement des cellules réticulaires transformées. Ce fait étant établi, l'histogénèse des altérations spléniques que nous venons de décrire s'ex-

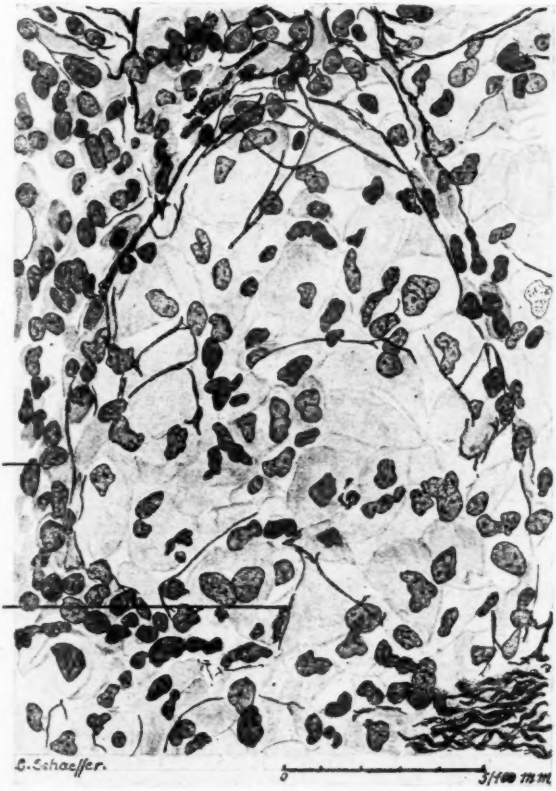

Fig. 3 (personnelle). — Cordon de Billroth avec mise en évidence des fibres grillagées (technique de Bielschowsky-Maresch). *S*, sinus. Les fibres grillagées (*f*) pénètrent à l'intérieur du cordon et se trouvent au contact direct des cellules de Gaucher.

plique avec une grande facilité. Supposons que dans une rate normale tous les éléments réticulés se transforment en cellules de Gaucher, nous aboutissons exactement à l'image reproduite dans la figure 1.

Examinons maintenant les *sinus*. Dans leur lumière, nous voyons du sang et des cellules de Gaucher desquamées en nombre parfois considérable. L'endothélium qui revêt la paroi présente en général un aspect normal, ce sont des cellules aplaties, à noyau allongé. A certains endroits, cependant, les cellules endothéliales se chargent de la même substance homogène que nous trouvons dans les cellules réticulaires, simultanément la cellule grossit, prend une forme vaguement arrondie et desquame dans la lumière du sinus. Cette transformation gauchérienne des cellules endothéliales n'est pas fréquente, nous insistons sur ce fait, mais elle

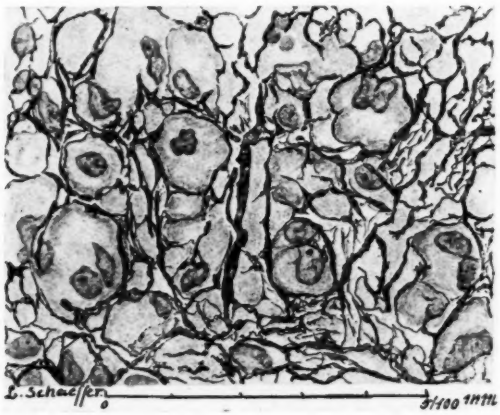

FIG. 4 (personnelle). — Mise en évidence des fibres grillagées. La figure représente un endroit où le réticulum est particulièrement dense (centre d'un corpuscule de Malpighi). Les cellules de Gaucher sont entourées, chacune, par un réseau de fibres grillagées.

est indiscutable. Nous touchons ici le fond d'un problème très discuté actuellement à propos de l'histogénèse des cellules de Gaucher. L'avis des auteurs est partagé en deux théories. Pour les uns, les cellules de Gaucher ne proviennent que du réticulum, les cellules qui se trouvent dans le sinus y ont pénétré secondairement, après avoir pris naissance dans le réticulum de la pulpe. Pour les autres, le réticulum, aussi bien que l'endothélium, représentent la matrice des cellules de Gaucher.

A en juger d'après notre observation personnelle, il est indiscutable que l'immense majorité des cellules de Gaucher contenues dans la rate est d'origine réticulaire. Il en est certainement ainsi pour toutes les cellules que nous trouvons dans la pulpe blanche et dans les cordons de

Billroth. Il est même très vraisemblable qu'une grande partie des cellules de Gaucher contenues dans les sinus soit d'origine pulpaire, la part qui revient à la transformation et à la desquamation des cellules endothéliales est certainement faible. Mais quelque minime qu'il soit, le rôle des cellules endothéliales ne peut pas être nié catégoriquement, comme le fait Pick.

2. *La rate avec transformation gauchérienne partielle.* — La figure 5, empruntée à l'article d'Epstein, montre bien les traits essentiels de cette variété : la transformation gauchérienne n'est pas aussi étendue que

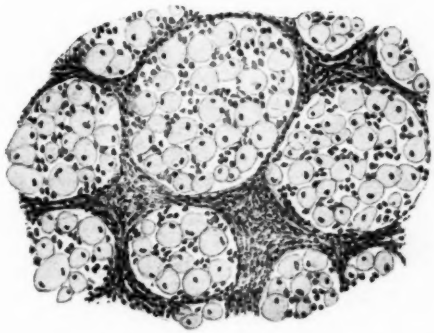

FIG. 5 (empruntée à EPSTEIN, *Virchows Archiv*, vol. 253, p. 162). — Rate à transformation gauchérienne partielle. Les cellules de Gaucher sont logées dans des alvéoles. Le tissu interalvéolaire est formé par le réticulum pulpaire comprimé.

dans le cas précédent. Les cellules de Gaucher montrent une disposition particulière : elles sont groupées en nids ou en « alvéoles », comme disaient les anciens auteurs. PICOU et RAMOND parlent d'alvéoles « de volume variable, à parois fibreuses qui contiennent des cellules épithéliales ». La forme de l'alvéole est variable, le plus souvent arrondi ou ovalaire, il peut, à la périphérie de la rate, prendre une forme allongée, parallèle à la surface ». Les études ultérieures ont montré que les cellules de Gaucher ne se trouvent pas exclusivement dans ces alvéoles ; le tissu interalvéolaire, formé par de petites cellules fusiformes, en contient également à l'état disséminé. Bien plus, l'examen attentif permet de découvrir toutes les transitions entre ces petites cellules et les cellules de Gaucher. Une chose paraît évidente dans cette description : le tissu interalvéolaire, la « paroi fibreuse » de PICOU et RAMOND, est représenté par la pulpe rouge, ou plus exactement par les cordons de Billroth. C'est

du tissu réticulé comprimé et incomplètement transformé en cellules de Gaucher. Mais, à quoi correspondent les alvéoles ? Voilà le point scabreux autour duquel gravite à nouveau le problème de l'histogénèse de ces cellules. Pour un grand nombre d'auteurs, ces alvéoles représentent des sinus gorgés de cellules de Gaucher. D'après EPSTEIN, ces cavités sont tapissées par un endothélium dont les cellules subissent la transformation gauchérienne, desquament et se renouvellent sans cesse. De cette façon, le sinus est progressivement distendu et finit par atteindre les dimensions énormes qui correspondent aux « alvéoles ». En principe, tous les auteurs qui considèrent les alvéoles comme des sinus admettent aussi l'origine endothéliale des cellules de Gaucher ; mais l'exactitude de cette interprétation est fort douteuse. PICK en a fait récemment une critique sérieuse à laquelle on ne peut guère résister.

Cet auteur montre d'abord que l'existence ou la non-existence d'un endothélium, tout autour des alvéoles, n'a aucune valeur. Toutes les interprétations sont possibles, suivant la thèse qu'on veut défendre. Si l'endothélium n'existe pas, les uns disent qu'il n'a *jamais existé* parce que l'alvéole n'est pas un sinus, les autres prétendront qu'il n'existe *plus*, puisqu'il est transformé en cellules de Gaucher. Si l'endothélium existe, rien ne prouve que c'est un vrai endothélium. Les nids cellulaires qui se forment indiscutablement tout autour des artérioles s'entourent également d'un revêtement endothélioïde constitué par les cellules pulpaires aplaties.

Il en est de même d'un autre argument souvent invoqué par les adeptes de la théorie endothéliale, c'est la présence de sang entre les cellules de Gaucher. Cet argument n'a aucune valeur parce que le sang peut se trouver dans les cordons de Billroth aussi bien que dans les sinus.

PICK montre ensuite que les nids cellulaires sont très souvent centrés par une artériole. Il en conclut, d'une part, que les alvéoles ne représentent pas des sinus, d'autre part que les éléments adventitiels jouent un rôle important dans la genèse des cellules de Gaucher.

Un autre argument est fourni par la présence de fibres réticulaires au beau milieu des prétendus sinus.

Le dernier argument se base sur la mise en évidence des pigments ferrugineux. Nous avons déjà mentionné plus haut que l'hémosidérose apparaît dans tous les cas avancés de l'adulte. Or, les cellules endothéliales présentent toujours une surcharge pigmentaire beaucoup plus abondante que les cellules de Gaucher. Avec la réaction de Pick ou de Turnbull, eles se colorent en bleu noirâtre très sombre ; les cellules de Gaucher, par contre, montrent un aspect bleuté très clair. Grâce à cette méthode, les sinus se dessinent avec une netteté parfaite et l'on arrive

souvent à reconnaître *tout autour des nids cellulaires des sinus comprimés.* Il paraît donc vraisemblable que *la majeure partie des alvéoles ne corres-*



FIG. 6 (personnelle). — Ganglion lymphatique. L'infiltration par les cellules de Gaucher atteint essentiellement les cordons médullaires (*cm*) et les centres germinatifs des follicules périphériques. Les sinus (*s*) sont libres.

pondent pas à des sinus, mais à des cordons de Billroth incomplètement transformés en cellules de Gaucher.

L'origine et la localisation des cellules de Gaucher sont donc absolument identiques dans les deux formes histologiques de la splénomégalie ; on se demande alors à quoi est dû ce dimorphisme.

Au premier abord, on pourrait considérer les deux formes tout simplement comme des *stades successifs* du même processus ; dans la rate à transformation gauchérienne incomplète, les lésions sont plus jeunes, plus récentes que dans l'autre. Mais, en y regardant de plus près, on ne tardera pas à trouver des objections sérieuses. La rate à transformation incomplète s'observe de préférence chez des sujets adultes, où le processus évolue depuis des dizaines d'années ; la transformation complète, par contre, est l'apanage presque exclusif des cas jeunes à évolution rapide. Nous sommes ainsi amenés à croire que les deux formes traduisent *deux modalités évolutives différentes de la maladie.* La transformation totale indiquerait alors une évolution rapide : le processus est d'emblée diffus. Dans l'autre variété, la transformation gauchérienne des cellules réticulaires débute à des endroits déterminés, l'infiltration frappe avec une électivité plus grande certains éléments du système réticulo-endothélial. Ainsi se constituent des foyers ou des nids cellulaires qui refoulent tout autour d'eux la pulpe et les sinus non transformés ; c'est de cette façon que se trouve réalisée la structure alvéolaire classique de la rate de Gaucher chez l'adulte.

Ganglions lymphatiques

Nous n'aurons que peu de choses à dire à propos des lésions qui s'observent dans les ganglions lymphatiques. Elles ressemblent à tous les points de vue aux altérations spléniques. Là encore, nous assistons à une substitution progressive du tissu ganglionnaire par des cellules de Gaucher. Ces cellules ne viennent pas de la rate, ce ne sont pas des « métastases », comme le croyaient encore Picou et Ramond : les cellules de Gaucher naissent sur place par transformation du tissu réticulaire. C'est au niveau du réticulum des centres de Flemming et des cordons médullaires que commence le processus, puis il s'étend ; le tissu lymphoïde est progressivement refoulé et finit par disparaître. Les sinus restent généralement libres.

Le foie

L'image histologique du foie est caractérisée par une sclérose à disposition très irrégulière. Les espaces portes sont transformés en gros îlots scléreux qui envoient des expansions dans les lobules environnants. Les mêmes phénomènes de sclérose se présentent, plus ou

moins accusés, tout autour de la veine centrolobulaire. En dehors de ces foyers de *sclérose périvasculaire*, et souvent sans aucun rapport de continuité avec eux, se trouvent des zones scléreuses *intralobulaires* dont le nombre et l'étendue varient beaucoup suivant les régions. Le tissu

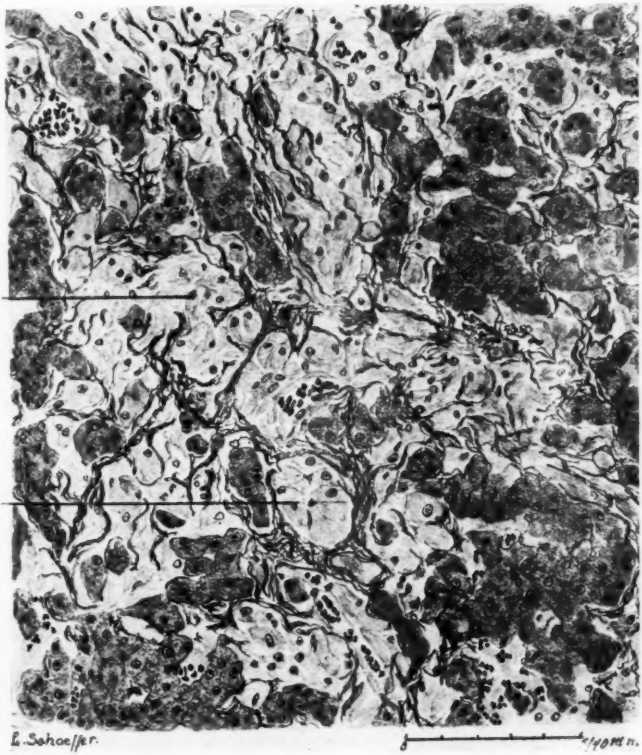

FIG. 7 (personnelle). — Foie, vu à un grossissement moyen. Les cellules de Gaucher (*c*) s'entassent dans les capillaires intralobulaires, épaississement et multiplication des fibres grillagées.

scléreux ne présente d'habitude aucun signe inflammatoire ; il est, par contre, infiltré par des cellules de Gaucher, dont le caractère histologique ne diffère en rien du schéma tracé plus haut. Ces cellules sont tantôt isolées, tantôt réunies en amas ou en traînées. Les cellules

hépatiques offrent des aspects variables. En dehors des zones scléreuses, elles sont normales chez les jeunes, surchargées de pigments ferrugineux chez l'adulte. Dans les zones scléreuses, elles présentent des phénomènes dégénératifs et disparaissent. L'absence de néo-canalicules biliaires et de toute réaction hypertrophique des cellules hépatiques est notée par la grande majorité des auteurs.

Pour étudier l'histogénèse de ces lésions, nous allons examiner de plus près une des régions intralobulaires où le processus sclérogène est en pleine activité. Partout, dans les capillaires, on rencontre des cellules de Gaucher. Celles-ci sont souvent alignées en file et forment de véritables embolus. Les cellules présentent avec la paroi des capillaires les rapports les plus variés. Habituellement, elles se trouvent dans la lumière du capillaire, mais il n'est pas rare de les trouver entre les fibres grillagées et les cellules hépatiques dans les espaces qui sont considérés par les histologistes comme les gaines lymphatiques péritrabéculaires. Tant que les cellules de Gaucher sont peu nombreuses, aucune modification ne se produit, mais dès qu'elles s'entassent dans l'espace capillaire, le réticulum s'épaissit, devient scléreux, les cellules hépatiques s'atrophient, puis disparaissent.

Quant à l'histogénèse des cellules de Gaucher, le foie offre plus de difficultés encore que la rate. La théorie de l'immigration n'est plus guère soutenue à l'heure actuelle, la plupart des auteurs admettent l'origine autochtone des cellules de Gaucher. Mais aux dépens de quels éléments se développent-elles ? Cette question paraît assez simple pour les espaces glissoniens et périsushépatiques, où elles se développent aux dépens des nombreux histiocytes qui s'y trouvent. Quant à l'origine des cellules de Gaucher intralobulaires, l'accord n'est pas établi entre les auteurs. Les uns admettent sans réserve leur origine kupfférienne, les autres les font dériver des éléments réticulaires que Ferguson localise entre les cellules de Kupffer et la travée hépatique. Une troisième catégorie, enfin, admet que les cellules de Gaucher intralobulaires sont des éléments émigrés des espaces périvasculaires. La question est évidemment très délicate ; elle l'est d'autant plus que nous ne possédons pas de connaissances histologiques très précises sur l'espace péritrabéculaire. *A priori*, rien ne permet de dénier catégoriquement le rôle des cellules de Kupffer. Mais, d'autre part, nous n'avons pas de documents assez précis pour l'affirmer avec certitude. Dire que les cellules de Gaucher se développent aux dépens des cellules de Kupffer parce qu'elles tiennent leur place, nous paraît un peu trop simpliste. Quant aux formes de transition indiscutables, nous ne les avons pas observées, malgré des recherches prolongées.

Moelle et tissu osseux

Les altérations de la moelle se rangent harmonieusement dans le schéma général des lésions. Là encore, il existe une transformation gauchérienne plus ou moins étendue du tissu réticulaire, l'histogénèse des

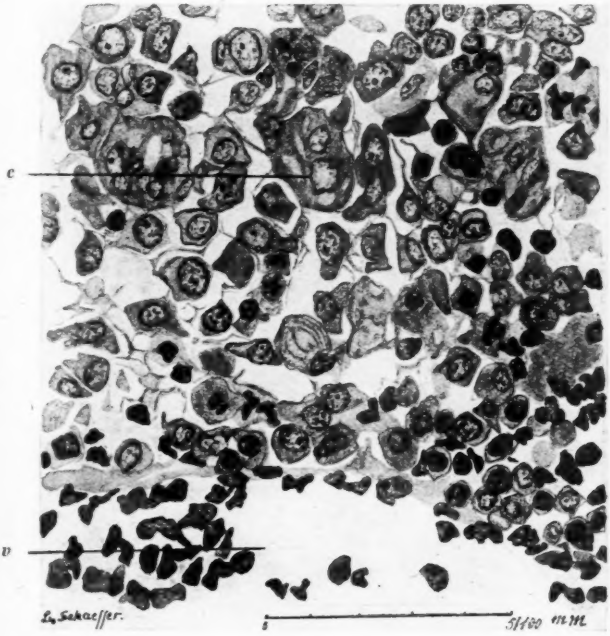

FIG. 8 (personnelle). — Moelle osseuse. Nombreuses cellules de Gaucher (*c*), dont plusieurs montrent encore les expansions cytoplasmiques caractéristiques des éléments réticulaires. *v*, vaisseau sanguin. Au contact de la paroi vasculaire se trouvent quelques myélocytes et érythroblastes.

cellules de Gaucher y apparaît souvent avec une netteté particulière. La figure 8 montre des cellules réticulaires encore munies de leurs expansions, dont le cytoplasme est déjà chargé de la substance homogène caractéristique. Comme la pulpe splénique, le tissu médullaire est progressivement comprimé et remplacé par les cellules de Gaucher; la substitution plus ou moins étendue du tissu hématopoïétique suffit à elle seule pour expliquer l'anémie, si fréquente dans cette maladie.

Les cellules de Gaucher se forment parfois avec une telle abondance qu'elles constituent de véritables foyers tumoraux.

Dans des cas très exceptionnels, l'infiltration de la substance de Gaucher s'étend même au tissu fondamental de l'os. Il se produit une halistérèse, l'os devient mou et présente à la coupe un aspect homogène hyalin très particulier.

Un coup d'œil d'ensemble sur cette étude histologique montre que toutes les lésions de la maladie de Gaucher se ramènent à un seul principe pathogénique : c'est l'existence d'une substance spéciale qui infiltre avec une électivité parfaite les éléments du système réticulo-endothélial. Ce système n'est pas frappé dans sa totalité, la substance affecte une prédilection marquée pour les cellules réticulaires et pour les cellules adventitielles de certains groupes vasculaires (rate et foie). les lésions restent limitées au foie et aux organes lympho-hémopoïétiques. Ce fait ne doit pas nous empêcher de considérer la maladie de Gaucher comme une affection systématisée de l'appareil réticulo-endothélial. Le système réticulo-endothélial n'est pas une entité physiologique à réactions partout semblables, et tous ses éléments ne se comportent pas d'une façon identique envers un corps donné. Les colorants vitaux, les métaux colloïdaux, les lipoïdes, toutes ces substances trouvent dans certaines régions du système des cellules particulièrement réceptives ; la substance de Gaucher ne fait pas exception à cette règle.

PATHOGÉNIE ET ÉTIOLOGIE

Nous avons terminé le chapitre précédent avec l'énumération des faits à peu près certains que nous possédons actuellement sur la pathologie de la maladie de Gaucher ; ces faits résument en même temps tout ce que nous savons sur la pathogénie. Au delà de ces données, tout devient hypothétique.

Pour beaucoup d'auteurs, la maladie de Gaucher est déterminée par la présence dans le sang circulant de corps protéiques anormaux. Les cellules réticulo-endothéliales absorbent ces corps et se transforment sous leur influence en cellules de Gaucher. Il n'est même pas nécessaire que les corps protéiques circulant dans le sang soient identiques à la substance de Gaucher. On peut très bien attribuer aux cellules réticulo-endothéliales leur part dans la synthèse du composé lipoprotéique qui les infiltre. Quoi qu'il en soit, le système réticulo-endothélial joue dans cette théorie

un rôle essentiellement passif, le mécanisme pathogénique de la maladie devient tout à fait analogue à celui de la coloration vitale. Cette théorie est le résultat d'un raisonnement par analogie, elle se base sur un nombre de faits tirés de la pathologie expérimentale et humaine.

ANITSCHKOFF obtient des tuméfactions spléniques considérables dans la cholestérinémie expérimentale. Les éthers de la cholestérine sont absorbés par ces mêmes cellules réticulo-endothéliales, qui s'imprègnent de la substance de Gaucher. Dans certains cas de diabète gras avec lipémie, la rate peut présenter des images semblables à la rate de Gaucher. Les cellules réticulaires prennent des dimensions énormes, deviennent « épithélioïdes », leur cytoplasme est abondamment chargé de composés lipolipoïdiques. KUCZYNSKI a serré le problème de plus près encore.. Par une nourriture spéciale, très riche en caséine, cet auteur provoque chez des rats et chez des souris des troubles profonds du métabolisme des albumines. Des composés protéiques anormaux apparaissent dans le sang, les cellules réticulaires de la rate les absorbent et prennent des aspects comparables aux cellules de Gaucher. La maladie de Gaucher serait donc réductible à une perturbation du métabolisme intermédiaire des albumines. Mais quelle est la cause de cette déviation ? On n'en sait rien. Certains ont invoqué une « disposition congénitale anormale » : c'est un joli mot, mais qui n'explique rien. D'autres ont incriminé certaines maladies infectieuses, surtout la tuberculose, mais cette interprétation ne résiste pas à un examen sérieux. On est donc forcé d'avouer que cette hypothèse, quelque séduisante qu'elle soit, laisse le problème sans solution.

KRAUS a soutenu une opinion diamétralement opposée à la théorie précitée. Pour lui, le *primum movens* du processus morbide réside en une activité anormale du tissu réticulo-endothélial. Les cellules réticulo-endothéliales ne sont pas passives, elles jouent au contraire le rôle actif dans la pathogénie de cette maladie. Ces cellules absorbent et transforment des substances qui leur restent indifférentes à l'état normal ; le résultat de ces phénomènes est l'apparition de la substance de Gaucher. Le trouble du métabolisme des albumines, s'il existe, est la suite et non la cause des modifications réticulo-endothéliales. Quant à la cause même de cette activité anormale, Kraus invoque, comme tant d'autres, une « disposition congénitale ». Privée d'arguments sérieux, la théorie de Kraus reste une conception purement spéculative.

Il en est de même de la théorie récemment formulée par WAUGH et MAC INTOSH. Ces auteurs ont observé dans les organes infiltrés par les cellules de Gaucher des myéloblastes et d'autres éléments myéloïdes plus ou moins atypiques. Ils prétendent avoir observé des formes de transition entre ces myéloblastes et les cellules de Gaucher et concluent

que les cellules de Gaucher se développent aux dépens de myéloblastes histiogènes. Suivant leur théorie, la maladie de Gaucher représente une réaction myéloïde des organes hémo-lympho-poïétiques avec évolution anormale des myéloblastes : c'est une « *dysmyélopièse* ». Sans compter que cette hypothèse n'explique rien, elle a l'inconvénient d'être fondée sur une observation probablement erronée.

Malgré toutes ses imperfections, c'est à la première théorie que nous donnons encore la préférence. Elle cadre le mieux avec les faits connus ; en même temps elle a le gros avantage de s'appliquer avec facilité aux états morbides voisins de la maladie de Gaucher, dont nous allons maintenant entreprendre l'étude.

AFFECTIONS VOISINES DE LA MALADIE DE GAUCHER

Nous avons montré plus haut que la définition de la maladie de Gaucher est devenue essentiellement chimique, c'est la substance de Gaucher qui caractérise en première ligne cette affection. Il faut bien se pénétrer de cette notion si l'on veut éviter les confusions qui se sont produites pendant un certain temps. La réaction particulière du système réticulo-endothélial que nous venons d'étudier n'est pas l'apanage exclusif de la maladie de Gaucher. Les cellules de ce système réagissent d'une façon tout à fait semblable envers toute une série de substances qui arrivent accidentellement dans la circulation générale. Rien d'étonnant alors à ce qu'il existe des états morbides qui présentent de grandes analogies morphologiques avec la maladie de Gaucher, mais qui s'en distinguent précisément par la nature chimique des substances en question.

En première ligne, il faut citer les *infiltrations lipo-lipoïdiques* qui s'observent dans certains cas de *diabète* et dont H. W. Schultze a donné la première description. Des cas semblables ont été observés par Lutz, Marchand, Williams et Dresbach, Fahr et Stamm, Schöndorff.

La tuméfaction splénique est toujours modérée, l'organe dépasse à peine le double de son volume normal. L'examen histologique montre un aspect qui ne rappelle que de très loin la rate de Gaucher. Les cordons de Billroth sont entièrement remplacés par des cellules volumineuses vaguement arrondies ou polygonales *d'aspect vacuolaire ou spumeux*. Les sinus sont comprimés, les cellules endothéliales souvent intactes. Le contenu des cellules n'est pas tout à fait identique dans tous les cas. On y trouve généralement des lipoïdes du groupe des phosphatides qui se colorent intensément par la méthode de Weigert pour la mise en évidence de la myéline. A côté des phosphatides, on a pu montrer la présence d'éthers de la cholestérine et de graisses neutres. La localisation des

lésions est très variable, tantôt l'infiltration lipo-lipoïdique n'intéresse que la rate, tantôt elle s'étend au foie, aux ganglions lymphatiques et à la moelle osseuse. Parfois on a même trouvé ces cellules vacuolaires dans l'intima des grosses artères et dans la surrénale.

En somme, cette infiltration lipo-lipoïdique du diabète gras réalise des images très semblables aux lésions de la cholestérinémie expérimentale du lapin. L'évolution clinique, la topographie des lésions, l'aspect des cellules et le caractère chimique de leur contenu forment un ensemble de faits qui permet facilement la distinction avec la maladie de Gaucher.

Il existe une autre affection plus proche peut-être de la maladie de Gaucher : c'est la *splénomégalie lipoïdocellulaire* (Maladie de Pick). NIEMANN, KNOX, WAHL et SCHMEISSER, SIEGMUND, BLOOM, en ont fourni des observations, mais c'est à Pick que revient essentiellement le mérite d'avoir individualisé cet état morbide.

C'est une maladie de la première enfance, d'un caractère familial indéniable. Les cas connus se rapportent à des nourrissons entre sept et dix-huit mois; le sexe féminin est frappé avec une grande prédilection; parmi les sept observations, une seule concerne un garçon. La tuméfaction spléno-hépatique est évidente dès les premières semaines ; le ventre se ballonne, la rate peut atteindre des dimensions considérables (310 gr. chez l'enfant de neuf mois observé par SIEGMUND). L'évolution est toujours rapide ; comme principaux symptômes cliniques, on note une cachexie progressive, des phénomènes de stase, un peu d'ascite, puis une pigmentation brunâtre frappant surtout les téguments exposés à la lumière.

A l'autopsie, on trouve une rate d'une teinte assez uniforme, gris jaunâtre. Le foie est volumineux, d'une couleur jaune comparable à celle du foie gras. La tuméfaction ganglionnaire est constante et s'étend même aux ganglions superficiels, elle intéresse tout particulièrement les ganglions mésentériques. Le tissu ganglionnaire est absolument homogène, d'une teinte jaune citron spéciale ; au raclage, on obtient un suc épais, jaunâtre, opaque, comparable à du lait condensé. Le thymus offre les mêmes caractères. Les surrénales sont nettement hypertrophiques, l'augmentation porte tantôt sur la corticale, tantôt sur la médullaire.

L'image histologique est caractérisée par la présence de grandes cellules arrondies ou polygonales. A l'état frais, ces éléments sont homogènes, transparents, d'une consistance cireuse. Dans les préparations fixées, le cytoplasme paraît d'une constitution spumeuse ou vacuolaire. Le contenu cellulaire réagit faiblement au Scharlach et au bleu de Nil, se teinte intensément par les méthodes de Weigert et Spielmeyer pour la coloration de la myéline. Les analyses chimiques identifient essentiellement des phosphatides et des éthers de la cholestérine.

Ces cellules se trouvent dans le domaine du système réticulo-endothélial. Dans certains organes, tels que le foie, la rate, les ganglions lymphatiques et le thymus, elle forment des infiltrations massives, on les rencontre parfois en nombre considérable dans le poumon, dans le pancréas, dans la médullo-surrénale et dans les glomérules rénaux. Quant à la genèse des cellules, aucune prédilection n'existe pour un élément particulier du système réticulo-endothélial : cellules réticulaires, endothéliales, adventitielles, histiocytes ; bref, tout ce qui appartient au système participe à la transformation. Certains auteurs y ajoutent même les cellules hépatiques.

Dans son ensemble, cette affection montre une analogie indiscutable avec la maladie de Gaucher, mais, en regardant de près, on reconnaîtra sans peine les traits individuels, qui appartiennent à la maladie de Pick. C'est d'abord la nature chimique du contenu cellulaire et ensuite l'extension du processus morbide sur le système réticulo-endothélial dans sa totalité.

Voilà les deux affections qui entrent essentiellement en ligne de compte, mais il ne faudrait pas croire qu'elles résument à elles seules tout ce chapitre. En ne décrivant que ces deux maladies nettement individualisées, nous avons volontairement limité notre sujet pour ne pas troubler le lecteur. De nombreuses observations — isolées à l'heure actuelle — trouveront plus tard leur place dans ce chapitre et constitueront peut-être autant d'entités nouvelles. L'impression s'affirme que nous sommes encore en pleine période de tâtonnement, au seuil d'un territoire immense. Le présent aperçu nous en montre une petite parcelle seulement ; et pourtant elle suffit pour nous convaincre que la maladie de Gaucher n'est plus un fait isolé, mais qu'elle se range dans un groupe d'affections auxquelles appartiennent de nombreux traits communs. L'étiologie de ces affections est obscure, il faut réserver à des recherches futures de déterminer la cause et la nature des troubles métaboliques qui sont à la base de ces infiltrations lipo-lipoïdiques et lipoprotéiques du système réticulo-endothélial.

THÉRAPEUTIQUE

Il n'existe actuellement aucune thérapeutique rationnelle de la maladie de Gaucher. Comme traitement palliatif, on a proposé l'arsenic et les rayons X, sans enregistrer d'ailleurs de résultats intéressants. Seule la splénectomie mérite quelque attention.

Cette indication n'est pas aussi évidente que certains l'ont cru. La maladie de Gaucher est une affection qui n'intéresse pas seulement la

rate, mais tout le système réticulo-endothélial et le métabolisme des albumines en général. L'opportunité de la splénectomie dépend donc essentiellement du mécanisme pathogénique de la maladie. Si l'on considère la maladie de Gaucher comme une affection primitive et essentielle du système réticulo-endothélial, la splénectomie paraît absolument indiquée : avec la rate, on supprime la partie la plus atteinte du système, et l'on peut espérer, sinon une guérison, tout au moins une rémission prolongée. Le tableau change si l'on admet la théorie communément adoptée aujourd'hui suivant laquelle le système joue un rôle purement passif et ne fait qu'absorber des corps protéiques anormaux circulant dans le sang. Dans ce cas, on peut se demander si la suppression de la rate n'accélère pas l'infiltration dans les autres organes, tels que le foie. Quoi qu'il en soit, la pratique a devancé toutes ces réflexions et déductions théoriques. En présence d'un malade qui souffre essentiellement d'une tuméfaction splénique, le chirurgien a vite gain de cause et, de fait, la splénectomie pour maladie de Gaucher a été pratiquée à une époque où l'on ignorait presque tout de cette affection. Néanmoins, le problème reste en suspens. Nous savons bien aujourd'hui que les résultats immédiats de cette opération sont en général favorables ; les malades se sentent soulagés, la plupart des troubles subjectifs disparaissent, dans certains cas on a même noté la disparition de la gingivite et de l'épistaxis ; mais nous ne savons rien sur les suites éloignées. Or, ce sont celles qu'il faudrait connaître. Une enquête sérieuse donnerait certainement des résultats intéressants, car ce n'est pas le matériel qui manque ; nous trouvons dans la statistique suivante toute une série de cas où la splénectomie a été pratiquée depuis plus de dix ans.

TABLEAU GÉNÉRAL DES CAS PUBLIÉS

N°s	NOMS DES AUTEURS	AGES des malades	SEXE	DÉBUT DE LA MALADIE	CARACTÈRE FAMILIAL	CAUSE DE MORT	PARTICULARITÉS
1	Gaucher.	32	Fém.	7e année.	Non	Tuberculose pulmonaire	
2	Collier.	6	Fém.	2e année.	Une sœur morte avec splénomégalie.	Pas notée.	
3	Picou et Ramond.	32	Fém	Symptômes manifestes depuis la 28e année	—	—	Splénectomie. (La rate avait été confondue lors de l'examen clinique avec un fibrome de l'utérus.
4	Bovaird, I.	6	Fém.	2e année.	Oui.	—	Leucocytose de 15.000 avec 29 °/₀ de grands mononucléaires.
5	Id. II.	13	Fém.	3e année.	Sœur de la malade précédente.	Splénectomie	
6	Brill, Mandlebaum, et Libman, I.	37	Fém.	Avant 21 ans.	Oui.	Fracture de la base du crâne	
7	Id. II.	34	Masc.	A 19 ans.	Frère de la malade précédente.	Péricardite hémorragique.	
8	Id. III.	9	Masc.	3e année.	Frère du précédent.	Cachexie.	Pas d'examen anatomique.
9	Schlagenhaufer, I.	43	Fém.	Dès la première jeunesse.	Oui.	Tuberculose pulmonaire.	
10	Id. II.	33	Fém.	—	Sœur de la malade précédente.	—	
11	v. Herczel.	37	Fém.	31e année ?	—	—	Splénectomie. Malade se porte bien 5 mois après l'opération.
12	Risel.	44	Fém.	24e année.	—	Diatère hémor.	

TABLEAU GÉNÉRAL DES CAS PUBLIÉS *(Suite)*

TABLEAU GÉNÉRAL DES CAS PUBLIÉS *(Suite)*

N°s	NOMS DES AUTEURS	AGES des malades	SEXE	DÉBUT DE LA MALADIE	CARACTÈRE FAMILIAL	CAUSE DE MORT	PARTICULARITÉS
13	J. de Jong et S. von Heukelom I.	12 1/2	Fém.	6e année.	Oui.	—	Splénectomie. 6 mois après l'opération état très satisfaisant.
14	Id. II.	18	Fém.	8e année.	Même famille.	—	
15	Id. III.	15	Masc.	?	—	—	
16	Mandlebaum	4 1/2	Masc.			Splénectomie.	
17	Stevenson.	22	Fém.				
18	Downes.	28	Fém.				Splénectomie.
19	Wilson.	27	Fém.				Splénectomie.
20	Hermann. Roth et Bernstein.	13	Masc.				Splénectomie.
21	Erdmann et Moorhead.	3 1/2	Fém.				Splénectomie.
22	Frank A.. Evans.	5	Masc.				
23	Mandlebaum I.	37	Masc.				
24	Id II.	41	Fém.			Splénectomie.	
25	Eppinger.	35	Fém.	30e année.	Oui.		—
26	Rusca.	12 mois.	Masc.	6 mois		Cachexie. Anémie.	
27	Kraus I.	1	Fém.	6 mois.		Cachexie.	
28	Id. II.	17	Fém.				Splénectomie. 10 mois après l'opération disparition de tous les troubles objectifs et subjectifs.

TABLEAU GÉNÉRAL DES CAS PUBLIÉS *(Suite)*

Nos	NOMS DES AUTEURS	AGES des malades	SEXE	DÉBUT DE LA MALADIE	CARACTÈRE FAMILIAL	CAUSE DE MORT	PARTICULARITÉS
29	Foot et Ladd.	8	Masc.				
30	Barat.	37	Masc.			Tubere. pulm. Diabète.	
31	Pick I.	43	Masc.	?		Cancer du cholédoque.	
32	Id. II.	8 mois.	Masc.			Bronchopneumonie.	
33	Id. III.	56	Masc.			Tuberculose Pyélonéphrite.	Localisations osseuses avec destruction de la 9e vertèbre dorsale.
34	Zadek.	41	Masc.	30e année.		Symphyse péricardique.	Localisations osseuses (fracture spontanée de l'humérus gauche).
35	Epstein I	30	Masc.	—	Non.	Tuberculose.	
36	Id II.	28	Fém.	?	Non.		Splénectomie.
37	Id. III.	51	Fém.	?	Non.	Pneumonie, Méningite purulente.	
38	Mienzil.						
39	Waugh et Mac Intosh.	5	Fém.	3e année.			Splénectomie.
40	Bloom I.	6	Masc.	Dès la première enfance.	Non.		Splénectomie.
41	Id. II.	42	Fém.	33e année.	Non.		Splénectomie.
42	Oberling et Woringer.	11 mois.	Fém.			Cachexie.	

BIBLIOGRAPHIE

ANITSCHKOW. — « Uber experimentell erzeugte Ablagerungen von anisotropen Lipoidsubstanzen in der Milz und im Knochenmark » (*Zieglers Beiträge*, vol. 57, pp. 201, 1914).

BARAT. — « Zur Histopathologie der grosszelligen Splenomegalie, typus Gaucher » (*Folia hæmatologica*, vol. 26, 1921).

BLOOM. — « Splenomegaly (type Gaucher) and Lipoid Histiocytosis (type Niemann) » (*The American Journal of Pathology*, vol. 1, n° 6, p. 595).

BOVAIRD. — « Primary splenomegaly, Endothelial hyperplasia of the spleen two cases in children. Autopsy and morphological examination in one » (*Amer. Journ. of Med. Sciences*, 1900, vol. 120, p. 377).

BRILL. — « Primary Splenomegaly » (*Amer. Journal of Med. Sciences*, 1901, p. 377).

BRILL, MANDLEBAUM et LIBMAN. — « Primary Splenomegaly, Gaucher type » (*Amer. Journal of Med. Sciences*, 1905).

BRILL, MANDLEBAUM et LIBMAN. — « Primary Splenomegaly of the Gaucher type » (*Amer. Journal of Med. Sciences*, 1909).

BRILL et MANDLEBAUM. — « Large-Cell Splenomegaly (Gaucher's Disease), A Clinical and Pathological Study » (*Amer. Journal of Med. Sciences*, 1913, vol. 146, p. 863).

COLLIER. — « A case of enlarged spleen in a child aged six » (*Transactions of the Pathol. Soc. London*, 1895, vol. 46, p. 148).

CORNIL. — *Bulletin de la Société Anatomique de Paris*, 1895, p. 533.

DOWNES. — « Primary splenomegaly of the Gaucher type ; report of a successful splenectomy » (*Medical Record*, 1913, vol. 83, p. 697).

EPPINGER. — « Die hepato-lienalen Erkrankungen » (*Enzyklopædie der Klinischen Medizin*. Berlin, 1920, p. 516).

EPSTEIN. — « Beitrag zur Pathologie der Gaucherschen Krankheit » (*Virchows Archiv*, 1924, vol. 253, p. 157).

EPSTEIN. — « Zur Chemie der Gaucherschen Krankheit und zur Frage, der sog. Lipoidzellenhyperplasie » (*Klin. Wochenschrift*, 1924, n° 48, p. 2491).

EPSTEIN. — « Beitrag zur Chemie der Gaucherschen Krankheit » (*Biochem. Zeitschrift*, vol. 145, fasc. 5/6, 1924).

ERDMANN et MOORHEAD. — Splenectomy for splenomegaly (Gaucher type) » (*Amer. Journal of Med. Sciences*, vol. 147, p. 213, 1914).

FAHR et STAMM. — « Zur Frage der sog. Lipoidzellenhyperplasie » (*Klin. Wochenschrift*, 1924, n° 27, p. 1206).

FERGUSON. — « The application of the silver impregnation method of Bielschowsky to the reticular and other tissues » (*Amer. Journal of Anat.*, vol. 12).

FOOT et LADD. — Cités par PICK (*Med. Klinik*, 1924).

FRANK A. EVANS. — Cité par PICK (*Med. Klinik*, 1924).

GAUCHER. — *De l'épithélioma primitif de la rate. Hypertrophie idiopathique de la rate sans leucémie*, Thèse de Paris, 1882.

V. HERCZEL. — « Ueber eine bisher unbekannte Ursache des Fiebers nach Milzextirpationen » (*Wiener klin. Wochenschrift*, 1907, fasc. 5, p. 127).

HERRMANN, ROTH et BERNSTEIN. — « A case of Gauchers Disease in a boy thirteen years of age. Splenectomy with recovery » (*Arch. of. Pediatr.*, vol. 31, p. 340).

DE JOSSELIN DE JONG et SIEGENBECK VAN HEUKELOM. — « Beitrag zur Kenntnis der grosszelligen Splenomegalie (typus Gaucher) (*Zieglers Beiträge*, vol. 48, p. 598, 1910).

KNOX, WAHL et SCHMEISSER. — « Gaucher's Disease. A report of two cases in infants » (*Bull. John Hopkins Hosp.*, 1916, vol. 17).

KRAUS (E. J.). — « Zur Kenntnis der Splenomegalie Gaucher, insbesondere der Histogenese der grosszelligen Wucherung » (*Zeitschrift für angew. Anatomie und Konstitutionslehre*, vol. 7, 1920).

KROMPECHER. — « Studien über Fibroblasten und Makrophagen » (*Zieglers Beiträge*, vol. 56, p. 346).

KUCZYNSKI. — Edwin Goldmanns Untersuchungen über celluläre Vorgänge, etc. » (*Virchows Archiv*, vol. 239, 1922).

H. LIEB. — « Cerebrosidspeicherung bei Splenomegalie, type Gaucher » (*Zeitschrift für Physiol. Chirurgie*, 1924).

LIPPMANN. — « Zur klinischen Diagnose des Morbus Gaucher » (*Deutsche med. Wochenschrift*, 1922, n° 44, p. 1495 ; *Medizinische Klinik*, 1922, n° 51, p. 1595).

LUTZ. — « Ueber grosszellige Hyperplasie der Milzpulpa bei diabetischer Lipämie ». (*Zieglers Beiträge*, vol. 58, p. 273, 1914).

MANDLEBAUM et DOWNEY. — « The histo-pathology and Biology of Gauchers Disease (Large-Cell Splenomegaly » (*Folia Hæmatologica*, vol. XX, fasc. 3, p. 139, 1916).

MANDLEBAUM. — « A contribution to the pathology of primary splenomegaly (Gaucher type) with the report of an autopsy on a male child four and one half years of age » (*Journ. of Experim. Med.*, vol. 16, p. 797).

MARCHAND. — « Ueber sogenannte idiopathische Splenomegalie (typus Gaucher) » (*Münchener med. Wochenschrift*, 1907, fasc. 22, p. 1102).

MARCHAND. — « Ueber einen Fall von Lipämie bei Coma diabeticum » (*Münchener med. Wochenschrift*, 1915, p. 19).

MIENZIL. — « Kasuistischer Beitrag zur Kenntnis der Milzerkrankungen » (*Med. Klinik*, vol. 27, 1924).

NIEMANN. — Ein unbekanntes Krankheitsbild » (*Jahrbuch für Kinderheilkunde*, vol. 79, fasc. 1, 1914).

PICK. — « Zur pathologischen Anatomie des Morbus Gaucher » (*Sitzungsber. der Berliner med. Gesellschaft*, v. 11, X, 1922 ; *Med. Klinik*, 1922, n° 44, p. 1408 ; *Deutsche med. Wochenschrift*, 1922, n° 44, p. 1395).

PICK. — « Ueber den Morbus Gaucher, seine Klinik, pathologische Anatomie und histogenetische Begrenzung » (*Med. Klinik*, 1924, fasc. 40, 41, 44, 45, 50, 51).

PICK. — « Zur Histogenese der Gaucherzellen in der Milz » (*Virchows Archiv*, vol. 254, p. 782, 1924).

PICOU et RAMOND. — « Splénomégalie primitive. Epithélioma primitif de la rate » (*Arch. de Médecine expérimentale*, t. VIII, 1896, p. 168).

RISEL. — « Ueber die grosszellige Splenomegalie (typus Gaucher) und über das endotheliale Sarkom der Milz » (*Zieglers Beiträge*, vol. 46, p. 241, 1909).

RUSCA. — Cité chez PICK (*Med. Klinik*, 1924).

SCHLAGENHAUFER. — « Ueber meist familiär vorkommende histologisch charakteristische Splenomegalien (typus Gaucher) » (*Virchows Archiv*, vol. 187, p. 125, 1907).

SCHÖNDORFF. — « Lipoidzellige Hyperplasie der Milz bei diabetischer Lipoidämie » (*Virchows Archiv*, vol. 258, p. 246, 1925).

SIEGMUND. — « Lipoidzellenhyperplasie der Milz und Splenomegalie Gaucher » (*Verh. der deutschen path. Gesellsch.*, 1921, vol. 18, p. 208). 59.

STEVENSON. — « Splenomegaly » (*Brit. Med. Journal*, vol. II, p. 847).

WAUGH et MAC INTOSH. — « Histogénèse et nature de la maladie de Gaucher » (*Archives of Internal Medicine (Chicago)*, vol. 33, n° 5, 1924, analysé *Presse Médicale*, n° 58, 1924).

WILLIAMS and DRESBACH. — « A fatal case of diabetes mellitus associated with large cell hyperplasy » (*Americ. Journal of Med. Sciences*, vol. 153, p. 65, 1917).

WILSON. — « The pathology of splenomegaly. A study from the operative and autopsy material from the Mayo Clinic » (*Surgery, Gyn., and Obstetr.*, vol. 16, p. 240).

ZADEK. — « Morbus Gaucher » (*Med. Klinik*, 1924, n° 3).

ANALYSES

Glandes endocrines

PAVIOT, MARTIN et DECHAUME. — Quelques cas de tumeurs primitives de la surrénale. Considérations anatomo-pathologiques. — Société méd. des Hôpitaux de Lyon, fév. 1924, in *Lyon Médical*, 1924, t. II, p. 255.

On trouvera dans cette communication un essai de classification des tumeurs primitives de la surrénale, et plus spécialement des tumeurs malignes.

1° Tumeurs de la cortico-surrénale.

En dehors des tumeurs bénignes (adénomes corticaux), il existe deux types de néoplasies épithéliales, typique et atypique. Cette dernière variété est assez bien individualisée, ce sont des tumeurs très malignes, donnant précocement des métastases, spécialement des métastases encéphaliques ; au point de vue histologique, ce sont des épithéliomas papillaires ou tubulés à lumière centrale ; les cellules cancéreuses sont petites et acidophiles.

2° Tumeurs de la médullaire surrénale.

Les auteurs en distinguent quatre types :

a) Sympathome embryonnaire, néoplasie très indifférenciée.

b) Sympathome sympathoblastique.

c) Ganglio-neurome jeune, plus ou moins différencié, jusqu'à former dans certains cas de véritables ganglions sympathiques, et la tumeur est alors bien plutôt une malformation qu'une néoplasie véritable.

d) Paragangliome, bénin ou malin, simulant dans ce dernier cas un sarcome alvéolaire.

Les auteurs donnent la bibliographie de quelques travaux récents sur les cancers de la capsule surrénale.

MOULONGUET.

OBERLING (Ch.). — Inclusion de glande salivaire séro-muqueuse dans le lobe nerveux de l'hypophyse. — *Bull. et Mém. Soc. Anat.* (réunion de Strasbourg), n° 3, mars 1924, pp. 269-270.

Homme de trente ans, mort de broncho-pneumonie grippale. Il n'y avait pas de modification macroscopique de la glande. La structure sali-

vaire de l'inclusion est indiscutable, avec ses cellules séreuses, ses cellules muqueuses et ses croissants de Giannuzzi. Elle s'explique par une persistance embryonnaire lors de la constitution du lobe antérieur et par une intrication consécutive des deux lobes.

On connaît quelques cas de tumeurs de cette glande à type tumeur mixte salivaire.

LOUIS GERY.

REINHARD (W.) (Hambourg). — **L'innervation trophique du corps thyroïde** (Uber die trophische nervenversorgung der Schilddrüse). — *Virchows Archiv*, vol. 254, fasc. 2, janvier 1925, pp. 507-516, 11 fig.

Les expériences pratiquées par l'auteur démontrent que l'irritation du sympathique cervical par des courants faradiques faibles détermine une hypertrophie nette du côté correspondant de la glande thyroïde. La suppression du sympathique entraîne l'atrophie de la glande.

On obtient une guérison radicale de la maladie de Basedow par résection du sympathique cervical avec le ganglion supérieur. L'auteur fournit une observation très convaincante à ce sujet. La malade en question, âgée de quarante-huit ans, fut atteinte d'un Basedow grave : l'excision exploratrice du corps thyroïde montra les lésions les plus caractéristiques du goitre basedowique. On pratique la résection du sympathique gauche d'abord, celle du sympathique droit vingt-sept jours plus tard. Au bout de cinq mois, la guérison fut parfaite ; une dernière excision exploratrice apporta la confirmation anatomique de ce résultat clinique : tous les signes histologiques du basedowisme avaient disparu.

CH. OBERLING.

SAINT-GEORGE (A.-V.). — Thyroïdite chronique ligneuse (Chronic productive thyroïditis). — *Annals of Surgery*, 1924, vol. LXXX, juillet, p. 25, 4 fig.

Cet article n'a pas d'autre intérêt que de rapporter trois nouvelles observations de thyroïdite chronique ligneuse, qui est une affection peu commune.

La première observation a été suivie de mort après trachéotomie. Dans la seconde, on pratiqua une thyroïdectomie partielle suivie de curiethérapie, la survie est de quatre ans. Dans la troisième, la survie est de huit mois après thyroïdectomie partielle.

Au point de vue histologique, l'auteur décrit et figure l'inflammation chronique scléreuse étouffant les acini thyroïdiens. Il n'apporte aucune lumière sur l'origine de cette inflammation, il ne cite pas les travaux importants déjà publiés sur cette question, notamment celui de M. et Mme Monod (analysé ici en 1924).

MOULONGUET.

Téguments

AUDRY. — A propos d'une achromie zostériforme. Le mélanoblaste est-il autre chose qu'une cellule nerveuse ? — *Annales de Dermatologie et de Syphiligraphie*, t. VI, n° 4, avril 1925, pp. 244-247.

Chez une malade présentant une mélanodermie diffuse, l'auteur a constaté une zone d'achromie totale et pure occupant exactement un territoire nerveux (D. IX). Rapprochant ce fait des hyperchromies à systématisation neurologique, de la conception de Masson sur la mélanogénèse, Audry conclut, hypothèse à vérifier si possible, que « les mélanoblastes, cellules de Langerhans, sont de véritables terminaisons nerveuses différenciées et que les achromies systématisées sont le résultat de l'absence ou de la destruction de ces formes cellulaires ».

RENÉ HUGUENIN.

BANG (Fridtjof). — Le cancer des cicatrices. Etude clinique et expérimentale. — *Bulletin du Cancer*, t. XIV, n° 4, avril 1925, pp. 203-218, 7 fig.

L'auteur rapporte une série de cas — tant historiques que personnels — de cancers développés au niveau de plaies en voie de cicatrisation ou de cicatrices. Tantôt on observe des cancers « aigus » évoluant en quelques mois, tantôt le cancer reste « latent » et évolue nombre d'années plus tard sur la lésion cicatricielle. C'est l'occasion pour Bang de revenir sur ce fait que « division cellulaire » et « cancérisation » sont deux choses ; les irritants à division détermineront des hyperplasies bénignes, par division de cellules normales ; s'ils atteignent au contraire des « cellules cancérisées », il en résultera un cancer aigu ; si on rend un tissu « biologiquement malin », on provoquera un « cancer latent » qui ne croîtra qu'après un temps de latence souvent très long.

Bang a tenté d'appuyer ces faits cliniques sur l'expérimentation ; cependant des brûlures du dos réalisées chez des souris — dans différentes conditions — ne furent suivies que d'un nombre infime de cancers. L'auteur put cependant observer, calqués sur la clinique, un cas de « cancer aïgu » et un « cancer latent. »

Il résulte de là qu'il faut — même après de longues années — se méfier d'une cicatrice, surtout épaisse, gênante, cause de prurit ;

Que rien ne prouve cependant que la brûlure soit la cause du cancer, comme le goudron, et que les conditions qui font « la cellule cancéreuse » nous échappent ;

Qu'enfin les altérations du tissu conjonctif sont primordiales : il forme barrière à l'invasion des cellules cancéreuses et son abondance dans les cancers cicatriciels explique la lenteur de leur accroissement, comparé à la rapide évolution du cancer du goudron. RENÉ HUGUENIN.

FERRARI. — Cancer sur cicatrice de lupus. — *Minerva medica*, n° 6, 1924, p. 203-206.

Dans le cas en question, il y a quelques remarques intéressantes : 1° on observe, au point de vue histologique, une absence des rapports entre le tissu lupique et le cancer, d'où la dénomination de « cancer sur cicatrice de lupus » et non de « lupus cancer »; 2° le malade n'a subi ni chimio ni physiothérapie ; c'est pourquoi l'on doit attribuer seulement à la cicatrice lupique l'éventuelle action irritative qui a favorisé le développement du cancer.

O. ZORINI.

GIUFFRE. — Sur deux cas de sarcomatose télangiectasique généralisée idiopathique de la peau (observations cliniques et histopathologiques). — *Tumori*, anno 11, fasc. 3.

Il s'agit de deux cas de sarcomatose dont le premier débuta à la face et au pavillon de l'oreille, sous forme d'éléments papulo-érythémateux, et le second débuta aux membres inférieurs sous forme d'un nodule qui se ramollit vite. Les deux cas évoluèrent différemment; le premier avec une altération rapide de l'état général, et le second à évolution très lente. L'examen histologique démontre qu'il s'agit d'une néoplasie de nature angio-endothéliale : en effet, une énorme prolifération endothéliale traduit une participation précoce et constante du système vasal. La canalisation d'accumulations cellulaires crée un ensemble de cavités très serrées, parfois de volume notable, mais limitées par le seul endothélium; d'autres groupes cellulaires constituent des zones d'éléments fusiformes caractéristiques de ces sarcomes.

OLIVIERI.

MARTINOTTI (D.). — Les épithéliomes superficiels de la peau. — *Archivio-gli epitheliomi superficiali della cute italiano di Chirurgica*, vol. 10, fasc. 4, pp. 471 à 556.

Cette longue étude est une mise au point de la question et une classification provisoire des épithéliomes superficiels de la peau ; l'auteur étudie d'abord la maladie de Bowen, dont il résume les trente-huit cas connus, puis il fait la synthèse des principaux caractères de cette maladie, insistant sur ses deux phases : papuleuse et néoplastique, cette dernière faisant partie de la néoplasie proprement dite ; quant aux rapports de la dyschératose, il la considère comme un phénomène régressif sans aucune spécificité et qui peut faire défaut dans le mal de Bowen. La maladie de Paget extramammaire est sujette à caution, et bien des cas décrits autrefois comme tels peuvent être rattachés à la forme précédente ou sont des formes communes d'épithélioma. L'épithélioma pagétoïde, nouvelle forme clinique, repose, pour l'auteur, sur des bases trop fragiles. L'ulcus rodens des auteurs anglais peut être rapproché de la

maladie de Paget : seules les formes céphaliques sont assez caractéristiques. L'épithélioma baso-cellulaire peut grouper un certain nombre de cas, principalement dans ses formes multiples ; cependant, le critère reste discutable pour les autres formes, car on a trouvé des cas de mal de Bowen, par exemple avec structure baso-cellulaire. L'épithélioma érythématoïde bénin de Little est difficile à distinguer de la maladie de Bowen. L'auteur étudie ensuite les états précancéreux, attachant plus d'importance au psoriasis, aux états séborrhéiques et formations verruqueuses ; il démontre qu'avant l'apparition de l'épithélioma, il y a d'abord un déséquilibre des différentes fonctions de l'épiderme constituant une véritable phase précancéreuse ; cette notion est en parfait accord avec les constatations expérimentales.

En résumé, cette étude montre la fragilité des caractères différentiels des formes d'épithélioma superficiel de la peau.

OLIVIERI.

MEIROWSHY (Cologne). — **Le processus de pigmentation dans la mélanose des goudronniers** (Uber den Pigmentierungs oorgang bei der Teermelanose der Menschen). — *Virchows Archiv*, vol. 255, fasc. 1-2, mars 1925, pp. 303-309, 3 fig.

L'auteur a examiné huit cas de mélanose déterminée par du goudron. Le pigment s'accumule sous forme de grains et de débris assez volumineux dans les cellules du derme qui, sous l'influence de cette irritation, prolifèrent et donnent parfois naissance à des amas tissulaires comparables à des mélanomes. L'épiderme ne participe que très peu et tardivement à cette pigmentation. Les réactions histochimiques permettent d'identifier ce pigment avec de la mélanine. Tout indique que cette mélanogénèse se produit dans les cellules dermiques indépendamment de l'épiderme. Ce fait confirme les résultats expérimentaux obtenus par Lipschütz. Cet auteur a démontré que le badigeonnage au goudron détermine chez la souris une mélanose qui frappe d'abord et essentiellement les cellules dermiques ; la pigmentation modérée de l'épiderme n'intervient que dans une période ultérieure. Il paraît donc indiscutable que la mélanogénèse n'est pas l'apanage des cellules épidermiques : les cellules dermiques peuvent fabriquer de la mélanine au même titre que les « mélanoblastes » épidermiques, c'est à tort qu'on leur a donné le nom de « mélanophores ». La dopa-réaction de B. Bloch ne peut nullement infirmer cette hypothèse. Cette réaction n'a aucune spécificité, elle donne un résultat positif avec des cellules qui certainement ne participent jamais à la mélanogénèse, telles que les leucocytes, les fibres nerveuses, les fibres musculaires, les cellules sudoripares, etc.

CH. OBERLING.

NICOLAS (J.), GATE (J.), RAVAULT (P.). — A propos de deux cas d'érythème induré de Bazin. — *Annales de Dermatologie et de Syphiligraphie*, tome VI, n° 1, pp. 1-18, 3 fig.

Cette dermatose, classée par Bazin dans les scrofulides bénignes érythémateuses, fut interprétée depuis, du point de vue de son étiologie et de ses lésions anatomiques, tantôt comme de nature tuberculeuse, tantôt comme de nature banale.

Les auteurs ne prétendent pas résoudre le problème, mais à propos de deux cas personnels, discuter les faits qui viennent à l'appui de l'origine tuberculeuse.

Si les preuves cliniques font défaut, l'aspect histologique paraît argument plus sérieux. Dans les deux cas, la lésion se présente comme une inflammation chronique, de type franchement tuberculoïde, nodules formés de cellules lympho-conjonctives, épithélioïdes et géantes, celles-ci parfois localisées à l'intérieur même de cavités vasculaires ; en outre, certaines zones sont converties en nappes nécrotiques acidophiles, semées de noyaux pycnotiques.

Les vaisseaux sont le siège de lésions particulièrement intenses, prédominant aux artères, et surtout endovascularite oblitérante.

Si la coexistence d'ordinations folliculaires et de lésions d'endartérite peut avoir quelque valeur diagnostique, les auteurs ne veulent cependant pas affirmer la tuberculose sur le vu de telles lésions ; Nicolas et Favre ont vu, en effet, dans la syphilis tertiaire, le tréponème édifier des follicules histologiquement tuberculeux.

Mais à ces arguments anatomiques se surajoutent des arguments biologiques. Le Wassermann fut négatif chez les deux malades ; par contre, la déviation du complément nettement positive pour la tuberculose, ainsi qu'un séro-diagnostic qui s'est montré particulièrement intense. L'absence de bacille de Koch, sur les coupes n'est pas un argument convaincant, pas plus que le résultat négatif d'inoculations : c'est là un fait à peu près commun à toutes les tuberculides.

Un tel ensemble plaide fortement en faveur de la tuberculose; quant à savoir si l'affection cutanée est le fait des toxines ou du bacille lui-même, le problème est plus difficile à résoudre, bien que les auteurs, en raison de la netteté des lésions, aient quelque tendance à incriminer « des bacilles peu virulents et peu nombreux implantés sur un organisme présentant de bons moyens de défense et jouissant d'une relative immunisation ».

Il leur semble, en outre, que les lésions vasculaires jouent un rôle prépondérant, surtout les altérations artérielles, contrairement à l'opi-

nion de plusieurs auteurs ; le bacille, arrêté dans une artère, y détermine une vascularite spécifique d'où rayonnent les phénomènes inflammatoires.

R. HUGUENIN.

PAUTRIER (L.-M.). — Contribution à l'étude des lichénifications anormales. La lichénification hypertrophique ou géante. — *Annales de Dermatologie et de Syphiligraphie*, t. VI, n° 2, février 1925, pp. 81-113, 12 fig.

Continuant l'étude des lichénifications anormales, commencée par « la lichénification circonscrite nodulaire chronique » (*Annales de Dermatologie*, février 1922), l'auteur démontre l'existence d'un type de lichénification géante.

Plus fréquente chez les sujets âgés, elle siège surtout dans les régions à peau fine et lâche (scrotum et grandes lèvres, pli de l'aine, racine des cuisses, hanches, creux de l'aisselle). Elle se présente tantôt sous l'aspect de placards saillants, à contours irréguliers, à limites floues, mais peut réaliser de véritables pseudo-tumeurs, végétantes, mamelonnées, parfois d'aspect cérébriforme, simulant le mycosis fongoïde ou l'épithélioma, d'autant qu'elles sont dures et reposent sur une base infiltrée.

Leur méconnaissance peut donc entraîner de graves erreurs de diagnostic.

Seuls l'existence d'un prurit, limité ou généralisé, d'une lichénification normale à l'entour des tumeurs, orientera un diagnostic vite confirmé par la disparition de ces placards végétants par un simple traitement antiprurigineux. En cas de doute, une biopsie montrera une « hyperacanthose particulièrement monstrueuse », accompagnée souvent d'hyperkératose et d'une infiltration inflammatoire chronique du derme.

RENÉ HUGUENIN.

RICH (Arnold-R.), DAVISON (Wilburt-C.), GREENE (Carl-H.). — Xeroderma pigmentosum, étude anatomo-clinique d'un cas (Xeroderma pigmentosum, a chirurgical and pathological report of a case). — *Johns Hopkins Hospital Bulletin*, XXXV, p. 285, 6 figures.

Les auteurs rapportent le cas d'un enfant de quatre ans et demi, présentant les lésions cutanées multiples caractéristiques du xeroderma pigmentosum, l'atrophie et la pigmentation de la peau, les tumeurs diverses, verrues, papillomes, épithéliomas, ulcérés ou non, lésions ayant débuté deux ans auparavant et siégeant surtout au niveau des parties découvertes. Un traitement par le radium est inefficace, la mort survient au bout de quelques mois. Un frère était mort sept ans avant la naissance de l'enfant, au même âge, de la même affection apparue dans les mêmes conditions.

L'examen de nombreuses biopsies pratiquées sur cet enfant a permis d'étudier :

Le pigment, qui serait formé *in situ* dans les cellules épithéliales, qui ne serait autre chose que le produit d'une dégénérescence cellulaire, et qui, contrairement à l'opinion de certains auteurs, se rencontrerait même dans des lésions atrophiques ;

L'atrophie épidermique qui consiste en un amincissement qui peut être extrême et qui paraît sans rapport avec l'état du tissu conjonctif ou élastique sous-jacent ;

Les altérations du derme, constituées surtout par de la sclérose ; cette sclérose est peut-être consécutive au stade inflammatoire dit stade de l'érythème, qui n'a jamais été nettement observé.

Les tumeurs les plus fréquentes sont des tumeurs épithéliomateuses variées. Mais cependant une des tumeurs était nettement d'origine conjonctive, avec prolifération fasciculée désordonnée, non encapsulée, mais sans karyokinèse atypique.

Les auteurs insistent sur l'importance de l'étude de cette affection pour l'étude du cancer. En effet, on peut observer ici des lésions à des stades différents, et l'on connaît l'un des facteurs de la transformation cancéreuse, la lumière, quoique le mécanisme de son action soit encore tout à fait mystérieux.

S. DOBKEVITCH.

RICHON (L.). — La maladie de Bowen des muqueuses (trois premiers cas). — *Annales de Dermatologie et de Syphiligraphie*, t. VI, n° 3, mars 1925, pp. 191-204, 6 fig.

La dyskératose du type Bowen, considérée jusqu'ici comme exclusivement limitée au tégument externe, est susceptible de se retrouver sur les muqueuses à l'état de pureté, c'est-à-dire au stade « précancéreux », car elle peut, sur ces muqueuses comme sur la peau, subir la dégénération cancéreuse.

Uniquement observée jusqu'ici sur la muqueuse vulvo-vaginale, chez des femmes âgées, indemnes de syphilis et de glycosurie, elle se présente comme un placard rougeâtre, bien limité, à peine saillant, lisse, brillant, exulcéré ; l'induration de sa base témoigne de sa dégénérescence néoplasique.

Assez semblable cliniquement aux « érythroplasies », à ce point que la différenciation en est souvent impossible, le dyskératose de Bowen s'en distingue par ses caractères histologiques :

Limitation particulièrement nette des lésions épidermiques : l'hyper-

plasie de l'épithélium, qui constitue l'élément le plus grossier de la lésion, s'arrête net pour faire place à l'épithélium sain.

Dans la zone atteinte, on observe hypergranulose et hyperkératose, mais surtout des atypies cellulaires du corps muqueux de Malpighi, cellules inégales à noyaux disparates, avec membrane à double contour, à vacuolisation périnucléaire, chargées de kératohyaline, à noyaux pycnotiques, en somme cellules dyskératosiques; parfois cellules énormes à noyaux volumineux et bourgeonnants, plus rarement des cellules à manteaux.

Le derme est le siège d'un infiltrat nodulaire ou diffus de polynucléaires ou de plasmocytes.

Dans les cas d'évolution cancéreuse, on retrouve les mêmes types cellulaires dyskératosiques, avec en outre des atypies cellulaires plus marquées, associées à l'infiltration épithéliale du derme, qui manque dans le Bowen pur.

Affection très chronique, elle se distingue facilement à tous ses stades, du point de vue histologique, de l'érythroplasie ou épithéliome papillaire nu, grâce à ses très nombreuses atypies nucléo-cellulaires et surtout aux figures dyskératosiques de ses éléments.

Il existe donc une localisation muqueuse, jusqu'ici méconnue de la dyskératose de Bowen, capable de subir la dégénérescence cancéreuse, et dont le diagnostic sûr ne peut être fait que par l'étude histologique de la lésion. Outre son intérêt clinique, cette affection, avec ses deux stades successifs, peut permettre l'étude de la cellule, de ses modifications, de son déséquilibre, au cours de l'évolution cancéreuse.

HUGUENIN.

SOCIÉTÉ ANATOMIQUE DE PARIS

(96e ANNÉE)

Séance du jeudi 15 avril 1926

Présidence de M. le Professeur G. ROUSSY.

SOMMAIRE

Anatomie

Pages

FISCHER (HENRI). — A propos d'un muscle surnuméraire de la jambe 413

RENAUD (MAURICE). — Conservation des pièces anatomiques avec leur couleur dans l'alcool salé 404

VALLOIS (HENRI). — Variations de l'échancrure coracoïdienne de l'omoplate 411

VALLUDE et JIANU. — Origine anormale du nerf vertébral... 415

Anatomie pathologique

BRETON (MARC) et BARBARO (G.). — Occlusion par diverticule de Meckel 403

DELAGENIÈRE (YVES). — Fibrome végétant de l'intestin grêle.... 398

FERRY (G.). — Tumeur kystique de la paroi abdominale d'origine sudoripare 414

FIRKET (J.). — Maladie de Recklinghausen et méningiomes multiples 407

FLAHAUT (L.) et IDOUX (G.). — Un cas de pancréatite hémorragique chez un jeune homme. 405

FOIX (CH.). — A propos de l'anatomie pathologique de l'aphasie. (Paraîtra en mémoire original dans un prochain fascicule.)

LECÈNE et MOULONGUET. — Pseudo-tuberculose péritonéale dans des perforations du tube digestif. (*In* prochain fascicule.)

MONDOR et MOULONGUET. — De quelques réactions du tissu osseux au voisinage des ostéosarcomes. (*In* prochain fascicule.)

TAILHEFER (E. et A.). — Aplasie partielle de l'iléon et totale des colons avec imperforation anale 400

I. — CORRESPONDANCE

Le secrétaire général donne lecture de lettres de remerciements, de démission et de candidature.

Il dépose au comité de lecture une série de communications de membres correspondants ou étrangers à la Société.

II. — COMMUNICATIONS

A PROPOS DE L'ANATOMIE PATHOLOGIQUE DE L'APHASIE

par

Ch. Foix

(Paraîtra en mémoire original dans un prochain fascicule)

FIBROME VÉGÉTANT DE L'INTESTIN GRÊLE

par

Yves Delagenière

Nous vous apportons une observation de fibrome végétant de l'intestin grêle, remarquable à deux points de vue : le volume relativement considérable de la tumeur, d'une part, et, d'autre part, sa constitution histologique, car il s'agit d'un fibrome pur et non d'un fibromyome.

La malade, Mme R..., née A.., âgée de vingt et un ans, entre dans le service de M. le Dr Robineau le 20 février 1926. Elle est envoyée par M. Rudaux. Elle est, en effet, entrée à la Maternité le 26 janvier précédent ; elle se croyait enceinte, à cause de l'augmentation de volume de son ventre et malgré la persistance de ses règles ; en effet, elle avait été réglée pendant toute la durée de deux grossesses précédentes. Mais l'examen montre un utérus normal accompagné d'une grosse tumeur, dont le développement a pu faire croire à la grossesse. On conclut à l'existence d'un kyste de l'ovaire, et la malade est opérée le 30 janvier 1926.

La laparotomie révèle qu'il s'agit d'une grosse tumeur développée dans le mésentère ; M. Rudaux pense à un kyste du mésentère : la paroi est refermée et la malade est adressée à M. Robineau ; elle entre à Necker le 20 février.

L'interrogatoire, même serré, ne révèle aucun trouble fonctionnel : il n'y a pas la moindre douleur, le fonctionnement intestinal est rigoureusement normal. La malade précise bien que seule l'augmentation de volume du ventre l'a amenée à consulter.

A l'examen, on sent, immédiatement au-dessous de l'ombilic, une masse de la grosseur du poing ; cette masse est dure, non rénitente ; elle est arrondie et nettement limitée. Elle n'est pas spontanément mobile, mais on la déplace très facilement sur les plans profonds ; sous la paroi abdominale, elle semble en partie mobile, sauf à sa partie moyenne qui tient à la paroi. Elle n'est douloureuse ni spontanément ni à la palpation. Elle est nettement mate.

Le toucher ne permet pas d'apprécier le corps utérin. L'impression géné-

rale est celle d'une masse reposant sur le fond du corps utérin et peut-être adhérente à ce fond.

Le cœur, les poumons, le tube digestif, le système nerveux sont absolument normaux.

Opération le 23 février 1926. Anesthésie à l'éther. Incision dans la cicatrice qui fait bloc avec la tumeur. M. Robineau incise le péritoine plus haut et dégage la tumeur adhérente à la paroi : sauf cette adhérence, la tumeur est parfaitement mobile. Le grêle trace sur la tumeur un sillon entre deux véritables lobes. Le mésentère apparaît farci de ganglions : on trouve des nodules bien au delà de ce qui peut être enlevé ; et il semble évident à ce moment qu'il s'agit d'un épithélioma diffusé.

Cependant on décide de l'enlever, car il y aura sans doute bientôt occlusion du grêle. Résection de plus de 50 centimètres de grêle inclus ou adhérent, et du coin mésentérique où se trouvent les plus gros ganglions. Suture circulaire, bord à bord, en deux plans, l'un muqueux, l'autre musculaire. La paroi est suturée en trois plans ; pas de drainage.

Suites opératoires absolument normales. La malade sort guérie, sans le moindre incident, le 16 mars 1926.

La pièce enlevée a l'aspect macroscopique d'un sarcome. Le segment d'intestin enlevé mesure 111 centimètres ; rétracté, il n'a plus que 81 centimètres. La tumeur a un diamètre de 10 centimètres sur 8 ; la circonférence varie de 26 à 31 centimètres. La tumeur apparaît comme une masse homogène très dure, complètement encerclée par l'intestin grêle ; celui-ci creuse sur l'un des pôles un véritable sillon, qui s'efface progressivement sur les deux faces latérales et d'où l'on voit l'intestin se dégager progressivement. Le mésentère est littéralement rempli par la masse tumorale, ne gardant quelque longueur que sur les faces latérales ; des adhérences ont rapproché plus loin les segments d'intestin sus et sous-jacents à celui qui cravate la tumeur, ce qui vient compliquer un peu l'aspect général.

Macroscopiquement, aucune ulcération n'est visible. L'intestin apparaît normal, sauf l'aplatissement du segment étalé sur la tumeur. Les ganglions que l'on peut palper dans le segment mésentérique prélevé sont de taille moyenne, pas très durs, nettement mobiles.

La note histologique suivante est due à l'amabilité de M. le Dr Herrenschmidt.

« Les différents prélèvements opérés sont histologiquement superposables. L'examen d'une coupe dans laquelle se trouvent ensemble l'intestin et une portion de tumeur, peut se résumer de la façon suivante :

« L'ensemble du fragment mesure 27 millimètres sur 15 ; la cavité intestinale aplatie, 22 millimètres sur 4 en moyenne.

« I. — La moitié libre de l'intestin est à peu de chose près normale. La couche des glandes de Lieberkün est normale, sauf une notable infiltration lymphocytaire entre les culs-de-sac glandulaires et à leur base. La muscularis mucosæ, légèrement épaissie, envoie quelques fibres aberrantes dans la sous-muqueuse. La musculeuse apparaît normale dans son ensemble. La sous-séreuse, épaissie et congestionnée, pousse dans la musculeuse externe des prolongements en forme de coin qui la divisent parfois jusqu'à la moitié de son épaisseur ; et même, à l'une des extrémités du tube intestinal, elle infiltre la musculeuse, dont elle dissocie les fibres constituantes.

« II. — L'autre moitié de la paroi de l'intestin, celle à laquelle adhère la tumeur, est incomplète. La couche glandulaire disparaît bientôt, remplacée par une ulcération, sur un bon tiers, à la partie moyenne de son étendue. Sur cette même étendue, la muscularis mucosæ disparaît, de même que la sous-muqueuse et la musculeuse, cette dernière bien avant les précédentes.

Les différentes tuniques de la paroi intestinale sont ainsi supprimées au profit d'une masse fibreuse (la tumeur), qui n'est séparée de la lumière intestinale que par une faible épaisseur de tissu réactionnel.

« III. — Cette tumeur, de nature essentiellement collagène, offre une texture légèrement variable suivant les territoires examinés. Toujours notablement chargée de noyaux fixes, la substance collagène est tantôt dense sans fibrillation apparente, tantôt composée de faisceaux nettement fibrillaires, tantôt dissociée par de l'œdème interstitiel en un fin réseau fibrillaire lâche. Certains points donnent une impression myxomateuse ; certains autres, une impression fibro-sarcomateuse ; mais ce n'est qu'une tendance et ces zones, toujours peu étendues, sont perdues dans la masse énormément prépondérante du fibrome.

« Rien de musculaire, sauf la paroi de quelques vaisseaux de la tumeur, et, tout au voisinage du tournant intestinal, quelques fibres de la musculeuse externe dissociées et englobées.

« *Cette tumeur est fibromateuse, riche en cellules propres, active, envahissante ; elle répond au type fibrome végétant. Son territoire de départ, à voir la manière dont les différentes tuniques de l'intestin sont usées au contact du fibrome, semble bien être dans la sous-séreuse.* »

Nous terminerons en rappelant la rareté du fibrome pur intestinal. Ici même, M. Labey (1) vous en a rapporté récemment un exemple : mais il s'agissait d'une tumeur de petit volume, comme dans les cas de Leroy (2), de Niosi (3), de Swanson (4). Latronche (5), par contre, a publié un cas de tumeur dont l'aspect macroscopique rappelle absolument celui de notre cas : mais il s'agissait d'un myome. Notre tumeur se présente donc comme un cas singulièrement peu fréquent, par l'association de ces deux caractères : tumeur purement fibromateuse et tumeur de gros volume, malgré sa latence clinique absolue.

APLASIE PARTIELLE DE L'ILÉON ET TOTALE DES COLONS AVEC IMPERFORATION ANALE

par

Emile et André Tailhefer (de Béziers)

La pièce anatomique que nous vous soumettons aujourd'hui est une aplasie très étendue de l'intestin. Cette aplasie a frappé la deuxième moitié du jéjuno-iléon et la totalité du gros intestin ; de plus, le nouveau-né présentait une imperforation anale avec terminaison de l'ampoule rectale à 4 centimètres au-dessus de l'anus.

Si vous voulez bien examiner cet intestin, vous remarquerez :

1° Un estomac à peu près normal.

2° Le duodénum est dilaté, il mesure 5 centimètres de longueur.

3° Le jéjuno-iléon a 1 m. 20, au lieu de 2 mètres. Les 65 premiers centimètres

(1) G. Labey et J. Baranger : « Un cas de fibrome sous-péritonéal du bord libre de l'iléon » (*Bull. Soc. Anat.*, 95e année, n° 8, p. 218).

(2) Leroy : « Fibrome pur du grêle. Invagination consécutive. Désinvagination, exérèse de la tumeur. Suture. Guérison » (*Réunion Méd. Chir. des Hôp. de Lille*, 19 novembre 1923).

(3) F. Niosi : « Fibrome du mésentère avec torsion du pédicule et occlusion. Résection de 75 centimètres de grêle. Guérison » (*Archiv. Ital. di Cirurgia*, III, 6 juillet 1921).

(4) G.-C. Swanson : « Invagination iléocolique due à un fibrolipome de l'iléon » (*The Glascow Med. Journ.*, nouv. série, vol. XX, pp. 326-328, novembre 1924).

(5) Latronche (de Poitiers) : « Myome du grêle » (*Bull. et Mém. de la Soc. de Chir. de Paris*, t. XVII, n° 10, p. 300).

sont à peu près normaux, avec une lumière de 1 centimètre. On voit ensuite une anse dilatée de 10 centimètres de longueur, de 3 centimètres de diamètre. C'est sur cette anse qu'on a placé l'anus artificiel, et c'est au-dessous d'elle que commence la sténose congénitale. Cette portion aplasiée se présentait pelotonnée comme un paquet de vers, l'intestin mesure à cet endroit 4 à 5 millimètres de diamètre extérieur, il a le volume d'un petit crayon. La diminution de calibre est continue, elle siège sur toute la longueur restante.

4° C'est ainsi qu'on arrive au cæcum, qui est minuscule, à peine renflé, et qui ne mesure que 1 centimètre de longueur ; l'appendice est également aplasié ; il est pourvu d'un méso.

5° Les colons n'ont que 35 centimètres de longueur, au lieu de 50 centimètres ; leur diamètre est à peine supérieur à celui du grêle aplasié, la lumière centrale existe, mais très petite. Dans cette portion colique, l'aplasie a frappé tout le gros intestin sans qu'on trouve un segment de calibre normal. Les mésos

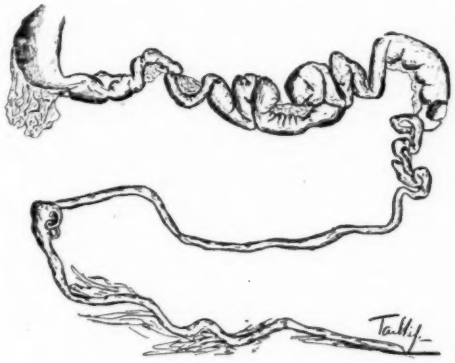

étaient très minces et n'étaient pas accolés au péritoine pariétal postérieur dans leurs portions ascendante et descendante.

6° Enfin il existait une imperforation anale, et l'ampoule rectale se terminait à 4 centimètres au-dessus de l'anus.

C'est pour cette imperforation que le nouveau-né a été admis d'urgence à l'hôpital trois jours après sa naissance. Après avoir difficilement retrouvé la terminaison du rectum, car celle-ci était loin d'avoir le volume de l'ampoule rectale normale distendue par le méconium, nous avons été surpris de ne voir aucun écoulement. Nous avons attendu quelques heures et nous avons alors pratiqué une entérostomie. C'est alors que nous avons constaté l'étendue remarquable de la malformation ; la fistule a été naturellement établie sur la dernière anse dilatée, ainsi qu'on peut le voir sur la pièce. L'enfant est mort trois heures après cette dernière intervention.

Il s'agissait d'un garçon né vingt jours avant terme, pesant 2 kgs 150, placenta normal ; nous n'avons rien retrouvé chez les parents, qui ont d'ailleurs trois autres enfants absolument normaux.

L'interne du service, M. Marc, a recueilli cette intéressante observation, et les pièces ont été dessinées avant formolisation par MM. Passebois et Pujad.

Comme on le pense facilement, il n'existe pas de cas de survie d'une malformation aussi grave. Dans le cas particulier, l'enfant ne nous a d'ailleurs été amené qu'au troisième jour ; le pronostic était donc extrêmement grave, même s'il s'était agi d'une imperforation banale, comme nous l'avions d'abord pensé.

Nous pensons que la pièce que nous vous présentons doit être très rare, et nous n'avons pas retrouvé de cas où l'aplasie s'étende sur une si grande longueur d'intestin avec participation des colons et imperforation anale.

Grisel et Good ont publié des cas d'atrésie de la dernière anse iléale et d'aplasie du cæcum et du colon ascendant.

Kirmisson (1) rapporte un seul cas analogue, avec surtout dilatation duodénale, mais aplasie peu étendue.

Auguste Broca (2) ne signale pas ces malformations dans son *Traité de chirurgie infantile.*

Le professeur Ombrédanne (3) décrit dans son *Précis* des absences de perméabilité intestinale portant sur le grêle sur une longueur d'une dizaine de centimètres seulement, avec jéjuno-iléon transformé en une sorte de corde dure et résistante ; dans d'autre cas, il y aurait plusieurs sténoses étagées ; la coexistence d'imperforation n'est pas signalée.

Le professeur Duval (4) cite des cas portant sur 15 à 30 centimètres de grêle avec, soit l'aspect d'un crayon, soit un aspect moniliforme.

Peu de cas analogues ont été présentés à la Société Anatomique :

Riche (5) a présenté une aplasie du grêle sur une longueur de 10 centimètres, siégeant dans la région du conduit omphalo-mésentérique.

Ulmann et Bouffe de Saint-Blaise (6) ont observé une interruption totale de l'intestin siégeant également dans la région du canal vitellin.

Hallopeau (7) vous a présenté un cas d'aplasie du grêle, mais sur une faible longueur.

Nous ne discuterons pas la pathogénie de ces malformations. Il s'agit là, comme dans toutes les malformations, d'arrêts de développement difficiles à expliquer. Balfour note que le canal intestinal perd sa lumière dans les premiers temps de la vie intra-utérine et qu'il la retrouve ensuite de façon définitive. Durante invoque une endartérite de la circulation d'un segment intestinal ; Simpson, la péritonite fœtale ; Bland Sutton, Forgue et Riche, un excès de coalescence du conduit vitellin.

Le cas que nous vous présentons est surtout curieux par la longueur de la sténose aplasique du grêle et des colons et par la coexistence de l'imperforation.

PSEUDO-TUBERCULOSE PÉRITONÉALE DANS DES PERFORATIONS DU TUBE DIGESTIF

par

Lecène et Moulonguet

(Paraîtra ultérieurement sous forme de recueils de faits)

(1) Kirmisson : *Traité des maladies chirurgicales d'origine congénitale*, p. 413.
(2) A. Broca : *Chirurgie infantile.*
(3) L. Ombrédanne : *Précis clinique et opératoire de Chirurgie infantile*, p. 508.
(4) P. Duval : *Précis de Pathologie chirurgicale* (9 agrégés), t. III.
(5) Riche : *Bulletin Soc. Anat.*, 1895, p. 698.
(6) Ulmann et Bouffe de Saint-Blaise : *Bull. Soc. Anat.*, 1898, p. 585.
(7) Hallopeau : *Bull. Soc. Anat.*, 1920, p. 335.

DE QUELQUES RÉACTIONS DU TISSU OSSEUX AU VOISINAGE DES OSTÉO-SARCOMES

par

Mondor et Moulonguet

(Paraîtra ultérieurement sous forme de recueils de faits)

OCCLUSION PAR DIVERTICULE DE MECKEL

par

Marc Breton et G. Barbaro

Nous présentons une pièce d'autopsie prélevée chez un homme de Bicêtre, mort d'occlusion.

A l'ouverture du cadavre, on trouve des anses grêles considérablement dilatées. En les réclinant vers la gauche, on voit un diverticule de Meckel couché dans la fosse iliaque droite, horizontal, modérément distendu. Il adhère au cæcum, qu'atteint son fond, au péritoine postérieur, à la fin de l'iléon, qui lui est sus-jacente et qui est d'un calibre normal.

On prélève la pièce et l'on constate, en examinant sa face antérieure, que les deux segments intestinaux sus et sous-jacents au diverticule ne sont pas dans le prolongement l'un de l'autre, mais forment un angle très aigu. Dans cet angle, sur le mésentère, des brides fibreuses paraissent fixer la coudure de l'intestin. Enfin le segment supérieur est très distendu ; mais à 2 centimètres au-dessus de l'implantation du diverticule, assez brusquement, la distension cesse. Il semble qu'il y ait là une zone rétrécie, à partir de laquelle l'intestin présente un calibre normal. Et, en effet, lorsqu'on retourne la pièce pour examiner sa face postérieure, juste au niveau de cette zone qui paraît rétrécie, on voit se détacher de la face postérieure du mésentère une bride fibreuse, épaisse, large d'un centimètre et qui vient se terminer sur la face postérieure de l'intestin, près de son bord libre.

Lorsqu'on ouvre la pièce par sa face postérieure, on constate que le segment supérieur de l'intestin est fortement rétréci par cette bride : il n'admet pas l'extrémité du petit doigt. En outre, parmi des matières liquides, on trouve dans le diverticule des calculs noirs. L'un d'eux, du volume d'une noisette, est mûriforme et semble formé par du sable aggloméré ; un autre, allongé, paraît être une feuille végétale enroulée sur elle-même et incrustée.

L'occlusion, dans ce cas, relève de deux causes : coudure de l'intestin par traction, coudure fixée par des adhérenecs mésentériques ; mais surtout rétrécissement de l'intestin un peu au-dessus du diverticule par une bride fibreuse détachée du mésentère.

Les rétrécissements de l'intestin ne sont pas rares chez les sujets porteurs de diverticules : rétrécissements siégeant parfois assez loin du diverticule, le plus souvent cependant au niveau ou au voisinage de son point d'implantation. Parmi les observations que nous avons consultées, l'une d'elles est presque en tous points semblable à la nôtre (Rogie et Franchomme, thèse de Franchomme, Lille, 1893). (Autopsie d'un sujet mort d'occlusion. Diverticule fixé dans la fosse iliaque drbite, coudure

marquée de l'intestin, au niveau de l'origine du diverticule. Cause principale de l'occlusion paraît être, là aussi, « une sorte d'anneau fibreux qui part d'une des faces du mésentère, contourne l'intestin et vient

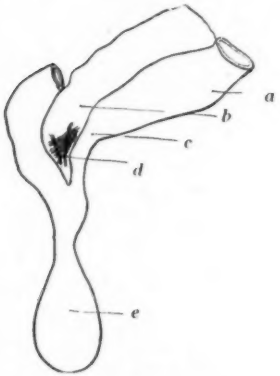

PIÈCE VUE PAR SA FACE ANTÉRIEURE

a, bout supérieur de l'intestin ;
b, mésentère ;
c, rétrécissement ;
d, adhérences ;
e, diverticule.

CALCULS

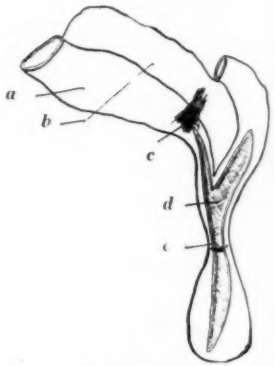

PIÈCE VUE PAR SA FACE POSTÉRIEURE ET OUVERTE

a, bout supérieur de l'intestin ;
b, mésentère ;
c, bride correspondant au rétrécissement ;
d, cavité intestinale ;
e, valvule.

mourir sur la face opposée ». Mais, de plus, rétrécissement de la fin de l'iléon).

Rappelons enfin que la présence de calculs dans un diverticule est absolument exceptionnelle. Les calculs que nous présentons sont semblables et paraissent être de nature identique à ceux trouvés par l'un de nous chez un malade dont il rapportait récemment l'observation ici même.

CONSERVATION DES PIÈCES ANATOMIQUES AVEC LEUR COULEUR DANS UNE SOLUTION D'ALCOOL SALÉ, APRÈS FIXATION AU FORMOL SALÉ

par

Maurice Renaud

J'avais, en 1920, montré à la Société médicale des Hôpitaux et à la Société Anatomique des pièces conservées avec leurs couleurs par un procédé plus simple et moins coûteux que celui de Kayserling et ayant surtout sur ce dernier l'avantage de permettre d'excellents examens histologiques sur des fragments prélevés à une date quelconque.

J'ai pris l'habitude de fixer dans le formol salé les pièces entières et de ne prélever les fragments pour l'inclusion qu'après fixation. Cette manière de faire simplifie la technique d'une façon considérable, tout en donnant des résultats qui, au point de vue histologique, me paraissent de tous points excellents.

En revanche, la conservation des couleurs n'a point été aussi heureuse que je l'avais espéré. Elle a été des plus irrégulières. Si certaines pièces ont gardé leurs teintes vives, d'autres ont entièrement pâli.

Cherchant la cause de cette altération tardive, je l'ai découverte dans l'action de l'acétate de potasse et de la glycérine, dont j'avais emprunté l'usage à Kayserling. Les acétates exercent sûrement une action réductrice sur l'hémoglobine fixée, et le mieux est d'en supprimer l'emploi.

Il m'a d'ailleurs été facile de reconnaître qu'ils ne jouissent pas de propriétés particulières, et que d'autres sels, le chlorure de sodium par exemple, peuvent leur être substitués sans inconvénient.

Je procède maintenant de la façon suivante.

1° Pour la fixation, les pièces sont immergées dans :

Formol du commerce.....	200
Chlorure de sodium.....	20
Eau	800

et restent pendant quelques jours dans cette solution, jusqu'à fixation convenable.

2° Après un lavage rapide, on les passe dans :

Alcool à 90°.....	Q. S.

3° Quand elles ont été bien baignées dans l'alcool et qu'elles ont repris leur coloration, elles sont mises dans le liquide conservateur suivant :

Alcool	40 cc
Chlorure de sodium.....	2 gr.
Eau	60 cc

Les résultats obtenus sont beaucoup plus beaux, plus réguliers et plus stables que ceux obtenus jusqu'ici par aucune autre méthode.

(L'alcool méthyl-régie du commerce et l'alcool A. P. des hôpitaux peuvent être utilisés.)

UN CAS DE PANCRÉATITE HÉMORRAGIQUE CHEZ UN JEUNE HOMME DE SEIZE ANS

par

L. Flahault et G. Idoux

Nous avons l'honneur de présenter à la Société Anatomique des coupes du pancréas et de la vésicule biliaire provenant d'un cas de pancréatite hémorragique.

Il s'agit d'un jeune homme de seize ans (H... En...), bien constitué, de nationalité turque, qui était venu à Paris pour y faire des études. Il était en parfaite santé, quand, brusquement, au matin, le 17 janvier dernier, il ressentit

une violente douleur abdominale, prédominant au creux épigastrique. Rien, dans son passé, ne permettait d'expliquer une telle douleur : jamais il n'avait éprouvé de troubles gastriques ni appendiculaires, jamais il n'avait eu d'ictère ni de coliques abdominales d'aucune sorte.

Bientôt se produisirent des vomissements alimentaires, puis muqueux, légèrement teintés de bile, et, depuis le début de cette crise, l'arrêt des matières et des gaz fut presque absolu.

Les douleurs et les vomissements persistèrent toute la journée et la nuit suivante, et ce ne fut que le lendemain matin que le malade fut amené à l'hôpital, dans le service de médecine du Dr Meslay.

Il présentait un faciès angoissé, les traits tirés, couvert de sueurs froides et avait de la cyanose des lèvres et du nez. Il se plaignait d'une douleur atroce, qui lui arrachait des cris et qu'il localisait au creux épigastrique.

La température était aux environs de 38°, le pouls à 120, mal frappé.

L'examen de l'abdomen montrait que la région sous-ombilicale était météorisée et hyperesthérisée, tendue, mais non franchement contracturée. Par contre la région sous-ombilicale, et en particulier la fosse iliaque droite, était souple et indolore.

En présence de ces symptômes, de la brusquerie de leur début, et en l'absence de passé pathologique et de contracture abdominale franche, on émit, sous toutes réserves, l'hypothèse d'une pancréatite hémorragique et on passa le malade en chirurgie.

Le Dr Villandre le vit aussitôt et décida de faire immédiatement une laparotomie exploratrice. Il n'y avait cependant plus guère d'espoir de guérison.

L'opération fut pratiquée sous anesthésie très légère à l'éther. M. Villandre fit une laparotomie paramédiane droite sus-ombilicale, et, dès l'ouverture du péritoine, il s'écoula quelques centimètres cubes de liquide séro-sanguinolent.

Les anses intestinales se présentaient distendues, mais il n'y avait aucune lésion inflammatoire, ni pus ni fausses membranes.

Fait important : ni sur l'épiploon, ni sur le mésentère, on ne découvrit de taches de stéato-nécrose. Et l'exploration du pancréas, par l'arrière cavité des épiploons, ne décelait aucune collection liquide : son volume et sa consistance étaient normaux. L'effondrement au doigt du petit épiploon n'amena pas plus de liquide sanglant.

La vésicule biliaire semblait atteinte : elle était distendue, d'une couleur blanchâtre ; ses parois étaient très épaissies. Une ponction ramena une bile noirâtre, extrêmement épaisse et filante.

En présence de ces lésions, le Dr Villandre fit une cholécystostomie, et comme il n'y avait pas de collection sanglante accessible du pancréas, il ne draina ni par l'arrière-cavité, ni au-dessous du mésocolon transverse.

Une culture de la bile resta stérile.

Comme le faisait prévoir la gravité de son état, le malade mourut dans la soirée.

Le lendemain, n'ayant pas l'autorisation de faire *l'autopsie*, on ne put qu'agrandir l'incision abdominale pour prélever des fragments du pancréas, de l'épiploon et de la vésicule.

Comme à l'intervention, on ne découvrit ni pus, ni collection sanglante.

Le tube digestif était intact : l'estomac et l'appendice de consistance habituelle. Il n'y avait aucune lésion sur l'épiploon, dont on réséqua une portion.

Le pancréas semblait normal ; on en prit la tête.

La rate était un peu grosse.

La vésicule biliaire, drainée, fut facilement enlevée.

On fit l'examen histologique des pièces anatomiques au laboratoire de l'hôpital Saint-Joseph.

Sur les coupes du pancréas, colorées au van Gieson, on remarque l'absence complète d'infiltration leucocytaire : en aucun endroit, il n'y a accumulation de polynucléaires ou d'éléments inflammatoires ; on remarque surtout la dis-

tribution irrégulière de zones de nécrose ; il semble cependant qu'elles se localisent principalement loin des vaisseaux. Il n'y a pas de grandes suffusions sanguines, mais par places un petit piqueté hémorragique. On voit dans les vaisseaux des lésions d'endartérite et, dans la glande, *des traînées de sclérose qui indiquent peut-être une altération ancienne du pancréas.*

Bref, ce qui domine, ce sont des îlots de nécrose : alors que près des vaisseaux on distingue quelques acini pancréatiques, à distance on ne voit plus que du tissu nécrosé, méconnaissable, avec des noyaux fragmentés.

Les coupes de la vésicule biliaire, par contre, montrent des lésions inflammatoires diffuses très nettes, constituées surtout par des cellules mononucléées. Elles intéressent toute la paroi et s'accompagnent de lésions congestives.

Enfin les coupes de l'épiploon ne montrent rien d'anormal.

Nous nous sommes permis de rapporter cette observation et de présenter ces coupes de pancréatite hémorragique, bien que cette affection ne soit pas extrêmement rare, parce que ce cas présente plusieurs particularités intéressantes.

C'est d'abord l'âge du sujet (seize ans), alors que presque toujours cette affection survient après trente ans.

C'est ensuite l'absence de tout passé pathologique.

C'est enfin la forme un peu spéciale des lésions anatomiques : l'absence de stéato-nécrose sur l'épiploon, l'absence de gros foyers hémorragiques, l'épaississement des parois de la vésicule, avec des lésions actives de ces parois ; c'est enfin, au point de vue histologique dans le pancréas, *la prédominance des lésions de nécrose sur l'élément hémorragique, et l'absence de toute infiltration leucocytaire.* Peut-être s'agit-il ainsi d'un cas de pancréatite hémorragique, dans l'étiologie duquel on pourrait incriminer un facteur toxique ?

MALADIE DE RECKLINGHAUSEN CENTRALE TUMEURS PONTO-CÉRÉBELLEUSES BILATÉRALES ET MÉNINGIOMES MULTIPLES

par

Jean Firket (Liége)

Le premier cas de gliomes périphériques bilatéraux des nerfs acoustiques droit et gauche associés à de multiples endothélio-fibromes de la dure-mère a été décrit par Wishart en 1822. Plus tard, la même association a été notée par Knoblauch en 1843, puis en 1898 à la clinique de la Salpêtrière par Reymond, en 1902 par Hennebert et Koch, par Fraenkel et Haut en 1903, dans un cas où l'autopsie montra, outre une tumeur de chacun des acoustiques, plus de cent petits psammomes de la variété fibromateuse ou alvéolaire ; Askanazy, Leischner, Frankenstein, Verocay, Wesphal et d'autres encore, en ont également décrit des exemples. C'est dire que c'est là une association de tumeurs qui ne paraît pas être simplement fortuite. Pourtant l'existence d'une tumeur de l'angle ponto-cérébelleux de chaque côté de la ligne médiane, dérivée de chacun des nerfs acoustiques, est loin d'être un fait d'observation fré-

quente en pathologie cérébrale. Cushing (1), qui est une autorité en la matière, dit qu'en 1925 on n'en connaissait que vingt-quatre observations et lui-même, dans la belle statistique de vingt-trois tumeurs de l'acoustique qu'il avait vérifiées opératoirement en 1917, n'avait pas observé un seul cas dont la bilatéralité fût indubitable.

Mais ce n'est pas la rareté relative des tumeurs acoustiques bilatérales qui m'a décidé d'accepter la suggestion de mon ami le Dr Cornil de vous présenter cette observation ; c'est plutôt la nécessité où nous nous trouvons de ne pas laisser égarer les documents qui peuvent servir à étayer ou à infirmer l'intéressante, mais encore discutée, conception des méningoblastomes que nous devons à Masson (2) et Oberling. L'association de tumeurs des nerfs craniens ou de neurofibromes périphériques de la maladie de von Recklinghausen avec des fibro-psammomes duréméniens n'étonnait pas Recklinghausen et les anatomo-pathologistes de son époque, car ils considéraient ces cas comme des fibromes conjonctifs généralisés. Mais tout le monde admet aujourd'hui à la suite des travaux de Sternberg, de Vérocay, de Cushing et de Lhermitte, que les tumeurs de l'acoustique sont de véritables gliomes périphériques, donc d'origine ectodermique. Oberling remarque assez justement, en 1923, que la neurofibromatose, qu'elle soit centrale ou périphérique, doit perdre son caractère de maladie de système lorsque l'on voit s'y associer des méningiomes dont il a été classique jusqu'ici d'admettre la nature conjonctive. Ou bien, dit-il, les méninges font partie du système de soutien neuroectodermique, et alors la coexistence de gliomes périphériques et de méningiomes s'explique. Et l'on connaît la conception étayée sur d'impressionnantes observations, tels que par exemple les cas de gliomatose méningo-encéphalique (Oberling, 1924) (3), d'après laquelle les méninges ne doivent plus être considérées comme une membrane fibreuse quelconque, mais comme un tissu spécial dont l'élément cellulaire principal, le méningoblaste, est d'origine neuro-ectodermique et la cellule souche de toutes les tumeurs méningées. Les anatomo-pathologistes de Strasbourg expliquent les diversités d'aspects des méningiomes par la multiplicité des possibilités évolutives des méningoblastes.

Décrire et démontrer les nouvelles observations de ces associations tumorales, avec le détail de leurs structures histologiques, peut donc présenter de l'intérêt du point de vue de l'histogénèse normale et pathologique. Les problèmes de diagnostic que de telles observations anatomo-cliniques soulèvent en raison même de la difficulté des localisations exactes avant l'opération ne seront pas envisagés devant la Société Anatomique.

B... (Hélène), âgée de vingt-sept ans, présente depuis plusieurs mois avant son entrée à l'hôpital (clinique médicale du professeur L. Béco) des symptômes généraux de tumeur cérébrale, avec des signes de compression médullaire,

(1) Cushing : *Tumors of the nervus acusticus*, édit. W. B. Saunders company, 1917 ; — *Les Méningiomes*, Brain, 1922, p. 282.

(2) Masson : *Tumeurs. Diagnostics histologiques*, Maloine, 1923.

(3) Oberling : « Les tumeurs des méninges » (*Bull. de l'Assoc. française du cancer*, t. XI, n° 6, 1922.

Id. : « La gliomatose méningoencéphalique » (*Bull. et Mém. de la Soc. Anatomique*, n°s 8 et 9, mai 1924, p. 334).

de la diminution de l'acuité auditive bilatérale et des signes cérébelleux. Une intervention chirurgicale pour ablation de la tumeur en deux temps est faite. Une trépanation au niveau de la région occipitale sans ouverture de la dure-mère constitue un premier temps de l'opération ; mais la malade meurt deux jours après. L'autopsie montre ce qui suit :

Du côté des viscères abdominaux et thoraciques, il n'y a rien d'anormal, il n'y a notamment pas de neuro-fibromatose viscérale. Au niveau des membres et du revêtement cutané, on ne constate nulle part non plus de nodules intradermiques ou paranerveux. Tout l'intérêt de l'autopsie se porte en conséquence sur le système nerveux.

En ouvrant la boîte cranienne, on voit que la face externe de la dure-mère, au niveau de la voûte cérébrale, est parfaitement lisse et qu'elle s'enlève partout avec facilité. Il n'y a pas de nodules tumoraux ni d'épaississement méninge à la face profonde de la dure-mère. Le cerveau enlevé, on examine sa base, qui s'est aisément détachée du plan osseux crânien, et l'on voit dans la région ponto-cérébelleuse, des deux côtés de la ligne médiane, deux tumeurs, symétriquement placées, qui compriment et déforment la protubérance et le bulbe, les déviant surtout vers la gauche, par suite du volume plus grand de la tumeur siégeant à droite. La tumeur droite, qui a le volume d'un petit œuf de poule, siège immédiatemnt en dessous du pédoncule cérébelleux moyen. Elle se clive facilement du tronc cérébral dans lequel elle est logée. sa surface est bosselée et lui donne un aspect lobulé. La couleur du tissu tumoral sur la surface de section est plus gris jaunâtre que celle du tronc cérébelleux. Il y a quelques foyers de nécrose, macroscopiquement visibles, sans ramollissement ; la consistance du tissu est plus ferme que celle de la matière cérébrale. La tumeur gauche, plus exactement située à hauteur du sillon bulbo-protubérantiel, a le volume d'une cerise, se clive aussi facilement, a la même consistance et la même couleur que la précédente, mais présente un pourtour plus blanc. Il n'y a pas de nodules tumoraux sur le trajet d'aucun des autres nerfs craniens. Lorsque l'on débite en tranches sériées le cerveau, le tronc cérébral et le cervelet, on ne constate nulle part de tumeur ou de zone qui puisse être considérée comme de la gliomatose encéphalique.

La moelle épinière est ensuite enlevée en totalité, depuis le trou occipital jusqu'à la queue de cheval. Il n'y a aucune adhérence ni altération dans la graisse péridurale, ni dans le canal osseux. La dure-mère incisée, on découvre, au niveau de la région cervicale, une dizaine de petits nodules dont le volume varie de celui d'un pois à celui d'une datte, qui sont implantés à la face profonde de la dure-mère par une base aussi large que leur plus grand diamètre Comme à cet endroit les méninges forment un canal fibreux résistant assez eloigné de la moelle, celle-ci ne paraît pas avoir été comprimée ni déformée du fait de ces petits méningiomes. Aucun signe clinique ne les avait d'ailleurs révélés pendant la vie. Au niveau de la région dorsale, à hauteur de la deuxième vertèbre, sur le pourtour antérieur du sac dural, se voit une tumeur de même nature, à surface qui rappelle les bosselures d'une mûre, implantée sur une base d'un centimètre de long sur un demi de large. Il n'y a plus de nodules tumoraux appendus aux méninges au-dessous de ce niveau.

Lorsqu'on découpe la moelle en tranches transversales, on ne trouve aucune lésion de gliomatose syringomyélique et l'on ne trouve aucun nodule dans les expansions nerveuses de la queue de cheval.

La structure microscopique des tumeurs de l'angle ponto-cérébelleux est uniforme dans presque toute leur étendue. Elle reproduit l'aspect habituel du gliome périphérique de cette région avec l'uniformité de petits noyaux ovoïdes, logés dans des cellules allongées à protoplasme strié longitudinalement, formant un syncytium plus ou moins continu, avec en certains points un groupement fasciculé, en d'autres une disposition tourbillonnée, en d'autres encore un fin réticulum délié. Il n'y a pas de monstruosités nucléaires ; les vaisseaux ont l'aspect habituel des vaisseaux des gliomes avec, en certains points, une couronne hyalinimorphe à leur pourtour.

La structure histologique des méningiomes rappelle celle, si souvent décrite, du fibropsammome avec calcosphérites, fibres collagènes prenant fortement la coloration bleue, à la méthode trichromique de Masson, des noyaux cellulaires petits ; en certains points, des tourbillons fasciculés ou même un fin réticulum fibrillaire qui rappelle davantage l'aspect gliomateux que ne le ferait un fibrome aponévrotique.

Dans quelle mesure cette observation apporte-t-elle une documentation objective à la question des méningoblastomes ? Je me garderai de le préciser. En ne considérant que la structure histologique des méningiomes isolément, on ne trouve guère d'éléments d'appréciation qui permettent à coup sûr de déclarer qu'ils ne méritent pas l'appellation de fibro-psammomes qui leur était anciennement donnée, en raison de leur richesse en fibres collagènes et malgré l'aspect finement fibrillaire et tourbillonnant de certains points des coupes. Qu'il puisse y avoir, ainsi que le pensent Roussy et Cornil (1), des méningiomes purement mésenchymateux de la dure-mère au même titre qu'il y en a aux dépens des autres membranes fibreuses du corps, cela ne me paraît pas niable, même si l'on admet la notion des méningoblastomes. Mais dans la présente observation, c'est l'association des tumeurs gliales et des tumeurs méningées qui constituent le fait intéressant. S'agit-il de gliomes périphériques et de méningoblastomes multiples au sens de Masson et Oberling, ou bien doit-on faire intervenir, comme Roussy, Cornil et Leroux, pour expliquer ces méningiomes, l'épanouissement « d'hétérotopies névrogliques dysembryoblastiques », je ne sais. Malgré les nombreuses observations anatomo-pathologiques concordantes qui conduisent à la notion des méningoblastomes, il me paraît qu'il y a du danger à trancher une question d'histogénèse normale par la seule étude histologique de tumeurs ; il y aurait peut-être lieu de chercher à appuyer cette conception par des études embryologiques, ou encore par des contrôles cytologiques d'expériences faites sur les variations de la cellule arachnoïdienne, comme celles obtenues chez le chat par Weed (2) et Essick (3). On sait que la formation expérimentale de nodules arachnoïdiens localisés est aisément obtenue dans cette espèce et que normalement les chats âgés sont souvent porteurs de nombreux « endothéliomes dure-mériens ». Il y aurait peut-être un intérêt à comparer l'histologie de ces réactions, avec ou sans colorations vitales préalables, à celle des réactions gliales intracérébrales aujourd'hui mieux connues.

(Institut d'anatomie pathologique de l'Université de Liége.)

(1) Roussy et Cornil : « Les tumeurs méningées » (*Annales d'Anatomie pathologique médico-chirurgicale*, t. II, n° 1, Janvier 1925).

(2) Weed (L.-H.) : « The cells of the trachnoid » (*Johns Hopkins Hospital Bulletin*, vol. XXXI, n° 356, october 1920).

(3) Essiek (C.-R.) : *Formation of macrophages by the cell lining the arachnoid cavity in response to the stimulus of particulate mattes contributions to Embryology*, n° 42. Carnegie Inst., Washington, n° 272, 1920, 377.

VARIATIONS DE L'ÉCHANCRURE CORACOIDIENNE DE L'OMOPLATE

par

Henri Vallois

(Laboratoire d'anatomie de la Faculté de Médecine de Toulouse.)

Tous les auteurs signalent la variété des formes de l'échancrure coracoïdienne de l'omoplate ; elle peut manquer ou, au contraire, être transformée en trou par ossification du ligament qui la surmonte. Pour Poirier, l'absence serait relativement fréquente : 9 fois sur 60 omoplates ; la transformation en trou s'observerait 3 fois sur 60 ; elle serait plus commune chez les sujets présentant des lésions d'arthrite sénile ou d'ostéite : 22 fois sur 30. Les chiffres que donnent les quelques autres anatomistes qui ont étudié ce point de détail sont beaucoup moins élevés : Livon (1879) observe l'ossification 2 fois sur 503 omoplates de toutes races ; Hrdlicka (1916), sur 431 omoplates de blancs des Etats-Unis, l'observe 2,8 %, tandis que l'absence était réalisée 1,8 % ; Kajava (1924), sur 133 omoplates de Finnois, trouve seulement 2 cas d'ossification, mais 16 cas d'absence d'échancrure ; enfin Schück (1910) rencontre l'absence 4 fois sur 70.

J'ai étudié à ce point de vue 200 omoplates de sujets de la région toulousaine, 100 hommes et 100 femmes. Je distingue pour l'échancrure cinq types principaux :

Type I. — L'échancrure fait totalement défaut : 6,5 %.

Type II. — L'échancrure est indiquée, mais très peu excavée : 14 %.

Type III. — L'échancrure est bien accusée, formant une courbe de 180° environ : 55,5 %.

Type IV. — L'échancrure est très profonde, formant presque un anneau complet : 17,5 %.

Type V. — L'échancrure forme un trou par ossification du ligament coracoïdien : 6,5 %.

Sans égaler celui de Poirier, mon pourcentage d'échancrure transformée en trou (type V) est donc nettement supérieur à ceux de Livon, Hrdlicka et Kjava. Abstraction faite d'une influence raciale possible, je crois qu'une grande partie de ce fait vient de ce que j'ai pratiqué mes recherches sur des omoplates n'ayant pas été macérées : les diverses manipulations que subissent ces os en vue de la préparation du squelette entraînent souvent, si l'on n'y prend garde, la destruction du mince pont que forme le ligament quand il est ossifié.

Par rapport au côté et par rapport au sexe, mes résultats se répartissent ainsi :

TYPES		I	II	III	IV	V
Les deux sexes :	100 omoplates droites.....	8	11	59	16	6
	100 omoplates gauches.....	5	17	52	19	7
Les deux côtés :	100 omoplates d'hommes...	8	9	54	22	7
	100 omoplates de femmes ..	5	19	57	13	6

Il ne semble donc pas que le côté ait une influence ; par contre, chez la femme, l'échancrure est généralement moins creusée et la tendance à la transformation en trou est beaucoup moins forte : les types I et II réunis donnent 17 % chez l'homme contre 24 % chez la femme, et les types IV et V réunis donnent 29 % chez l'homme contre 19 % chez la femme.

J'ai également recherché l'influence de l'âge.

NOMBRE DE SUJETS	AGE	I	II	III	IV	V
20	De 20 à 40 ans.....	2	7	10	1	»
12	De 40 à 60 ans.....	3	2	7	»	»
66	De 60 à 80 ans.....	2	5	40	11	8
8	Plus de 80 ans.....	»	1	5	»	2

La tendance au creusement de l'échancrure et à l'ossification du ligament est donc de plus en plus forte à mesure que l'on avance en âge. J'ajouterai que, chez le fœtus, l'échancrure fait presque toujours défaut ou est à peine indiquée : elle se forme progressivement pendant les sept à dix premières années de la vie extra-utérine.

J'ai enfin recherché si l'ossification du ligament est, comme le dit Poirier, plus fréquente chez les sujets présentant des lésions d'ostéite ou d'arthrite. Sur 21 sujets où les omoplates offraient de telles lésions à des degrés divers, 3 avaient le ligament ossifié, ce qui fait une proportion de 14 %. Ce chiffre est supérieur à celui de la moyenne générale des sujets (6,5 %), mais beaucoup moins fort que celui que donne Poirier.

Signification de l'échancrure et du ligament coracoïdiens. — Sabatier (1880) considérait le ligament comme le reliquat d'un ancien tendon du biceps, opinion qu'aucun fait d'embryologie ou d'anatomie comparée ne permet de défendre.

Sutton (1885) le considère comme le représentant d'un pont osseux présent chez quelques animaux, où il transforme en trou l'échancrure coracoïdienne : l'ossification du ligament serait donc une anomalie réversive. Cette opinion est partagée par beaucoup d'anatomistes : Testut, Jeanneney et Celles, etc.

En réalité, l'existence d'un trou coracoïdien est, chez les mammifères, une disposition exceptionnelle : les seuls genres où on l'observe d'une façon constante sont quelques édentés : bradype, unau, fourmilier et

le fossile Megatherium ; à titre inconstant, on l'observe encore chez quelques singes d'Amérique : Ateles et Alouate. Chez tous les autres mammifères, même les plus primitifs, non seulement il n'y a pas de trou coracoïdien, mais l'échancrure, elle aussi, fait totalement défaut, et cette absence est certainement la disposition typique pour l'ensemble de la classe. La formation d'une échancrure me paraît être conditionnée par le développement en haut de la plaque scapulaire, consécutif à l'hypertrophie de certains muscles de l'épaule : le bord supérieur s'élève alors progressivement, sauf contre la base de l'apophyse coracoïde, où son accroissement est bridé par le passage du nerf sus-scapulaire ; ainsi se constitue l'échancrure qui n'est, à proprement parler, qu'une gouttière nerveuse du bord supérieur de l'os. Si l'accroissement du bord supérieur devient extrêmement marqué, l'ossification gagne le ligament coracoïdien et l'échancrure se transforme en trou. Il ne faut donc voir dans l'existence de celui-ci qu'un phénomène de convergence qui peut se produire indépendamment dans diverses espèces (édentés, singes d'Amérique, homme), sans que cela indique de parenté entre elles.

Il est en outre probable qu'il faut faire intervenir dans certains cas, chez l'homme, une ossification pathologique consécutive à des lésions osseuses ou articulaires voisines.

A PROPOS D'UN MUSCLE SURNUMÉRAIRE DE LA JAMBE

par

Henri Fischer (de Bordeaux)

Nous avons l'honneur de rapporter aujourd'hui à la Société Anatomique une disposition rare portant sur la musculature de la jambe.

A la dissection de la jambe droite, nous avons remarqué un muscle surnuméraire s'insérant sur la partie externe et inférieure du péroné par des faisceaux tendineux très courts, puis se dirigeant dans la gouttière calcanéenne interne, pour venir se terminer sur la partie interne de l'astragale, située au-dessous de la facette d'articulation pour le tibia et en arrière du ligament latéral interne de l'articulation tibio-tarsienne.

Ce muscle appliqué contre l'os est recouvert par les péroniers latéraux, par les fléchisseurs et le jambier postérieur.

Dans la gouttière calcanéenne, son tendon devient antérieur après avoir longé le côté externe des tendons des fléchisseurs.

Les classiques ne relatent pas l'existence possible de ce muscle surnuméraire et les ouvrages consacrés aux variations musculaires (Testut, Le Double) n'en font pas mention.

Si nos recherches sont justes, nous n'avons relevé qu'un cas analogue à celui que nous décrivons, observé par M. Voivenel (*Echo Médical de Toulouse*, 1901, pp. 161-163).

Nous nous rangeons totalement à l'opinion de cet anatomiste, qui pense que ce muscle ne représente pas un de ces faisceaux intermédiaires compris entre les deux fléchisseurs et ayant pour but de les fusionner et de rappeler une disposition normale chez beaucoup de mammifères, chez le kangourou, la marmotte, etc., mais au contraire semblerait être rapproché de *l'accessorius ad accessorium* découvert par Turner. Sous ce nom, cet auteur décrit un muscle qui s'insère soit sur un tendon du long fléchisseur, soit sur le calcanéum (Macalister), soit sur l'astragale, ajouterons-nous, si nous considérons l'observation de Voivenel et celle que nous rapportons.

TUMEUR KYSTIQUE MULTILOCULAIRE DE LA PAROI ABDOMINALE D'ORIGINE SUDORIPARE

par

G. Ferry (de Strasbourg)

Chez une jeune fille de vingt-deux ans, par ailleurs bien constituée et bien portante, nous avons observé la curieuse lésion suivante :

Au niveau de la paroi abdominale antérieure, à 5 centimètres à droite et au-dessous de l'ombilic, on aperçoit une tuméfaction ovoïde à grand axe légèrement oblique en bas et en dedans. La peau qui la recouvre est irrégulièrement bosselée, par places d'aspect normal, à d'autres foncée, bleuâtre ou noirâtre. Aucun aspect chagriné ni en peau d'orange. Aucune traînée lymphangitique ni veineuse anormales.

Cette tumeur, à la palpation, est irrégulièrement dure dans la plus grande partie de son étendue. Çà et là, en des endroits rares et très limités, elle paraît rénitente. Libre sur le plan du muscle droit sous-jacent, avec lequel elle ne paraît contracter aucune adhérence, elle est au contraire, notamment au niveau des zones foncées de la peau, adhérente au plan cutané qui la recouvre. La palpation éveille quelques douleurs au niveau des zones rénitentes. Cette douleur existe également lorsque la malade est serrée par la ceinture de ses vêtements, lorsqu'elle travaille en position baissée aux travaux de culture, lorsqu'elle tousse.

Cette tumeur, déjà grosse comme une noisette sous la peau lorsque, deux ans avant que nous l'opérions, la malade s'est aperçue de son existence, s'est développée insensiblement pour atteindre le volume d'une petite mandarine. Indolore au début, elle n'a été l'origine de douleurs que lorsqu'elle a commencé à refouler la peau et à en modifier les caractères extérieurs.

Opération. — Sous anesthésie locale, nous procédons, le 20 septembre 1924, à l'ablation de la tumeur. Notre incision, en forme de losange, circonscrit à un centimètre d'elle la zone adhérente de la peau. La tumeur est englobée dans le tissu cellulaire sous-cutané, assez adipeux et résistant, ainsi que chez beaucoup de jeunes filles de cet âge.

Elle ne s'énuclée pas facilement, et nous devons par places enlever avec elle du tissu graisseux très adhérent. Aucun prolongement fibreux dur vers les régions avoisinantes, aucune adhérence avec l'aponévrose du muscle droit n'existent.

Après rapprochement du tissu graisseux et suture de la peau sur drainage filiforme conservé deux jours, la guérison est obtenue *per primam*.

Depuis cette époque, aucune récidive locale n'est apparue et toute sensation douloureuse a disparu.

Sectionnée dans son sens longitudinal, cette tumeur apparaît macroscopiquement constituée de tissu fibreux limitant de rares et petites géodes contenant un suc d'apparence laiteuse, rappelant celui qui s'écoule à la compression des tumeurs néoplasiques, du sein plus particulièrement. Les travées fibreuses, épaisses, sont blanchâtres. Au niveau du revêtement cutané seulement, elles sont d'aspect plus foncé, teintées de sang, ainsi que le suc.

L'analyse anatomo-pathologique microscopique, pratiquée par M. le professeur Masson le 20 septembre 1924, le conduit aux conclusions suivantes :

« Kyste multiloculaire intradermique. Ce kyste est vraisemblablement développé à partir d'une glande sudoripare. Les parois de ses cavités sont revêtues par un épithélium tantôt cubique, tantôt pavimenteux malpighien (sans évolution cornée). Ça et là, elles présentent des végétations fibro-épithéliales à

centres conjonctifs assez grossiers, rappelant ceux du fibro-adénome végétant intracanaliculaire du sein. »

Dirons-nous que nous avions pensé, avant l'opération et lors de l'examen macroscopique de la pièce, à une tumeur fibrokystique adénomateuse développée aux dépens d'un nodule mammaire aberrant, hypothèse que l'aspect microscopique pourrait très bien ne pas infirmer tout à fait ? Bien qu'ils soient rarement observés, chacun sait que de tels nodules aberrants, sinon des mamelles surnuméraires, peuvent exister chez la femme, selon une disposition que figure le schéma de Williams. Et récemment encore, dans le *Journal de Chirurgie*, nous lisions l'analyse d'un cas de tumeur de la grande lèvre qui n'était qu'une mamelle surnuméraire vulvaire (1).

Nous nous rangeons toutefois à l'avis autorisé de M. le professeur Masson. Et c'est parce que de telles tumeurs, d'origine sudoripare, d'évolution bénigne, ne sont pas couramment observées à l'un quelconque des points du corps, dans la paroi abdominale antérieure de la femme en particulier, que nous avons cru devoir rapporter l'intéressante observation de ce cas.

ORIGINE ANORMALE DU NERF VERTÉBRAL COEXISTANT AVEC UNE ANOMALIE DE L'ARTÈRE VERTÉBRALE

par

C.-C. Vallude et St. I. Jianu

(Institut d'Anatomie descriptive et topographique. Cluj [Roumanie].)

Sur le cadavre d'un vieillard, nous avons constaté une origine anormale du nerf vertébral gauche ; nous n'avons trouvé rien de semblable dans la littérature consultée par nous. L'origine de ce nerf ne se faisait pas au ganglion cervical inférieur, mais nettement au ganglion cervical moyen. De son pôle supérieur se détachait le nerf vertébral, bien développé, qui ensuite pénétrait dans le trou transversaire de la cinquième vertèbre cervicale, cheminant sur la face postérieure de l'artère vertébrale. Les anastomoses se faisaient avec les cinquième, sixième et septième racines cervicales. Pour les cinquième et sixième racines, les anastomoses étaient doubles, tandis que la septième était simple.

Il est à remarquer que le nerf vertébral présentait sur son tronc principal un ganglion accessoire de la grosseur d'un pois. De ce ganglion se détachait une branche anastomotique qui descendait jusqu'à l'anse de Vieussens.

Cette anomalie coexistait avec une disposition anormale, assez rare, de l'artère vertébrale. Cette artère était placée en avant et non pas en arrière de l'artère thyroïdienne inférieure et pénétrait dans le cinquième

(1) Gomoin et Jonescu (Bucarest) : « Mamelle surnuméraire vulvaire », analyse dans le *Journ. de Chir.*, t. XXV, n° 5, mai 1925, p. 625.

trou vertébral et non pas dans le sixième, accompagnant le nerf vertébral.

A droite, le nerf vertébral était absolument normal.

Cette anomalie du nerf vertébral est intéressante à signaler parce que, à part le fait qu'elle est rare, elle présente aussi une importance chirurgicale, aujourd'hui où des auteurs (Danielopolu) préconisent sa section dans l'angine de poitrine, pour faire disparaître les accès angineux.

A l'issue de la réunion scientifique du jeudi 6 mai aura lieu une assemblée générale d'un caractère particulièrement important : l'ordre du jour comporte le projet de reconnaissance d'utilité publique de la Société Anatomique.

Le Secrétaire général :
ROGER LEROUX.

Les Secrétaires des séances :
RENÉ HUGUENIN et ANDRÉ RICHARD.

Messieurs les auteurs de communications ou de discussions sont priés de bien vouloir remettre leur texte à l'un des Secrétaires ***au cours de la séance ou dans les vingt-quatre heures qui suivent.***

Le Gérant : F. AMIRAULT. NIORT. — IMP. TH. MARTIN.